Persönliche PDF-Datei für
Leif Erik Walther

Mit den besten Grüßen vom Georg Thieme Verlag

www.thieme.de

Moderne Schwindeldiagnostik

DOI 10.1055/s-0042-118763
Laryngo-Rhino-Otol 2017; 96: S183–S208

Dieser elektronische Sonderdruck ist nur für die Nutzung zu nicht-kommerziellen, persönlichen Zwecken bestimmt (z. B. im Rahmen des fachlichen Austauschs mit einzelnen Kollegen und zur Verwendung auf der privaten Homepage des Autors). Diese PDF-Datei ist nicht für die Einstellung in Repositorien vorgesehen, dies gilt auch für soziale und wissenschaftliche Netzwerke und Plattformen.

Verlag und Copyright:
© 2017 by
Georg Thieme Verlag KG
Rüdigerstraße 14
70469 Stuttgart
ISSN 0935-8943

Nachdruck nur
mit Genehmigung
des Verlags

Thieme

Thieme

Moderne Schwindeldiagnostik

Current Diagnostic Procedures for Diagnosing Vertigo and Dizziness

Autor
Leif Erik Walther

Institut
HNO-Gemeinschaftspraxis, Main-Taunus-Zentrum, Sulzbach (Taunus)

Schlüsselwörter
Schwindel, Videokopfimpulstest, VEMP, Diagnostik

Key words
Dizziness, vertigo, video head impulse test, VEMP, cVEMP, oVEMP

Bibliografie
DOI http://dx.doi.org/10.1055/s-0042-118763
Laryngo-Rhino-Otol 2017; 96: S183–S208
© Georg Thieme Verlag KG Stuttgart · New York
ISSN 0935-8943

Korrespondenzadresse
Prof. Dr. med. habil. Leif Erik Walther
HNO-Gemeinschaftspraxis
Main-Taunus-Zentrum
D-65843 Sulzbach (Taunus)
Leif.Walther@hno-praxis-sulzbach.de

ZUSAMMENFASSUNG

„Schwindel" ist ein vieldeutiges Syndrom, mit dem der HNO-Arzt täglich konfrontiert wird. Im Hinblick auf die komplexen Funktionen des Orientierungssinnes bezeichnet man „Schwindel" heute als Orientierungsstörung, eine gestörte Wahrnehmung des Körpers im Raum. Neben den häufigen klassischen Schwindelsyndromen (z. B. Lagerungsschwindel, Neuritis vestibularis, Morbus Menière), bei dem „Schwindel" das Leitsymptom darstellt, tritt „Schwindel" als Haupt- oder Begleitsymptom bei einer Vielzahl von HNO-Erkrankungen mit Beteiligung des Innenohres auf. Das betrifft z. B. akute oder chronische virale oder bakteriell bedingte Infektionen des Ohres mit seröser oder bakterieller Labyrinthitis, verletzungsbedingten Störungen (z. B. Barotrauma, Otobasisfraktur, Labyrinthkontusion), chronisch-entzündliche Knochenprozesse sowie Innenohraffektionen im perioperativen Verlauf. Schwindeldiagnostik hat in den letzten Jahren durch neue diagnostische Möglichkeiten einen Paradigmenwechsel erfahren. In der Notfalldiagnostik lassen sich periphere und zentrale Störungen bei „Schwindel" (akutes vestibuläres Syndrom) mit einfachen Algorithmen differenzieren. Die Einführung moderner vestibulärer Testverfahren (Videokopfimpulstest, vestibulär evozierte myogene Potenziale) in die klinische Praxis hat zu neuen Diagnosemöglichkeiten geführt. Das erlaubt erstmals eine komplexe objektive Beurteilung aller Anteile des Gleichgewichtsorgans mit relativ geringem Aufwand. Gemeinsam mit etablierten Methoden ist eine frequenzspezifische Beurteilung der Funktionen vestibulärer Reflexe möglich. Mithilfe neuer Klassifikationen lassen sich Schwindelsyndrome klinisch besser einordnen. Moderne radiologische Verfahren, wie z. B. die intratympanale Gadoliniumapplikation beim Morbus Menière mit Visualisierung eines endolymphatischen Hydrops, beeinflussen ebenfalls die bisherigen medizinischen Standards. Moderne Methoden haben wesentlich dazu beigetragen, dass sich „Schwindel" vor allem in der HNO-Heilkunde heute besser und zügiger abklären lässt.

ABSTRACT

Modern diagnostic methods such as video head impulse test and cervical and ocular vestibular evoked myogenic potentials allow to measure canal and otolith function quantitatively and objectively. These methods contribute to a complex assessment of the functional integrity of all 5 sensory elements of the vestibular organ for the first time. Moreover, in combination with additional vestibular tests frequency specific and time depended changes of impairments of vestibular sensors and their pathways can be assessed. Over the past few years, new test methods have been established step by step in daily clinical diagnostic of vertigo and dizziness in acute vestibular syndrome and chronic complaints. Modern tests and concepts caused a paradigm shift in vestibular diagnostic. New classifications of vestibular disorders and algorithms provide a high diagnostic certainity and reliability although evidence-based investigations of diagnostic procedures are still missing.

Elektronischer Sonderdruck zur persönlichen Verwendung

1. Einleitung

Das fachübergreifende Symptom „Schwindel" stellt in der Medizin eine besondere Herausforderung dar [1]. Es ist eines der häufigsten Leitsymptome [2, 3].

Episodischer oder permanenter „Schwindel" beeinträchtigen die Lebensqualität sowie die Unabhängigkeit und Selbstbestimmung zur Fortbewegung. Die Komplexität der Beeinträchtigungen durch „Schwindel" hat Auswirkungen auf alle Lebensbereiche. Anhaltende Beschwerden fördern Ängste und können so depressive Entwicklungen begünstigen. Permanenter „Schwindel" kann ebenfalls zu einer Reduktion der körperlichen Aktivität, zu einem Verlust an sozialen Kontakten bis hin zu einer möglichen Arbeitsunfähigkeit führen. Treten Stürze auf, drohen schwerwiegende Komplikationen und Pflegebedürftigkeit im höheren Lebensalter [4–6].

Die Besonderheit der Diagnostik von Schwindelsyndromen besteht darin, dass sich hinter einer ähnlichen Wahrnehmung („Schwindel") eine Vielzahl von Ursachen verbirgt, deren korrekte Deutung oft zu Schwierigkeiten führt. Der Umgang mit Schwindelsyndromen erfordert daher eine geübte diagnostische Herangehensweise. Voraussetzung sind spezielle fachspezifische und fachübergreifende Kenntnisse, klinische Erfahrung, interdisziplinäre Kooperationen, aktualisierte Weiterbildungsinhalte sowie eine ständige Fortbildung [7].

Die Diagnostik von „Schwindel" hat in den letzten Jahren gewaltige Fortschritte gemacht [8–21]. Erkenntnisse über vestibuläre Re-

Inhaltsverzeichnis

	Zusammenfassung	183
	Abstract	183
1.	Einleitung	183
2.	Diagnostische Grundbegriffe bei „Schwindel“	185
3.	„Schwindel“ und Orientierungssinn	186
4.	Diagnostisches Vorgehen bei „Schwindel“	187
5.	Anamnese beim Leitsymptom „Schwindel“	187
6.	Klinische Untersuchung bei Schwindelsyndromen	188
6.1	Orientierende Untersuchungen bei „Schwindel“	188
6.2	Klinische Untersuchung bei akutem „Schwindel“	190
6.2.1	fünf-stufiges Vorgehen	191
6.2.2	HINTS-Test	191
7.	Moderne apparative Untersuchung des vestibulären Systems	191
7.1	Diagnostik des VOR mit dem Videokopfimpulstest	191
7.1.1	Anatomische und physiologische Grundlagen	193
7.1.2	Durchführung und Messbedingungen	193
7.1.3	Bewertung der Ergebnisse	193
7.1.4	Klinischer vs. Videokopfimpulstest	194
7.1.5	Videokopfimpulstest und thermische Prüfung	194
7.1.6	Der Videokopfimpulstest in der Notfallambulanz	195
7.2	Otolithenfunktion: Vestibulär evozierte myogene Potenziale	196
7.2.1	Anatomische und physiologische Grundlagen	196
7.2.2	Zervikale vestibulär evozierte myogene Potenziale	196
7.2.3	Okuläre vestibulär evozierte myogene Potenziale	197
7.2.4	Bewertung der Ergebnisse	197
7.2.5	Modifikationen der VEMP-Diagnostik	197
7.2.6	VEMP in der klinischen Praxis	198
8.	Weitere moderne vestibuläre Testverfahren	198
8.1	Dynamische Sehschärfe	198
8.2	Vibrationsinduzierter Nystagmus	198
9.	Differenzierte vestibuläre Funktionsanalyse Mithilfe moderner Diagnostik	198
10.	Moderne interdisziplinäre Diagnostik bei „Schwindel“	199
10.1	Endolymphatischer Hydrops	199
10.2	Funktionelle Schwindelsyndrome	199
10.3	Vestibuläre Migräne	200
10.4	Vestibularisparoxysmie	200
10.5	Stürze und Gangstörungen im höheren Lebensalter	200
10.6	„Zervikogener Schwindel“ (Störung der Kopf-Körperposition)	200
11.	Moderne Diagnostik von „Schwindel“ in der HNO-Begutachtung	201
	Literatur	202

flexstrukturen [22–25] haben zur Entwicklung neuer diagnostischer Verfahren geführt, die Dank der Fortschritte in der Technik zügig in die klinische Praxis eingeführt werden konnten. Zu diesen neuen diagnostischen Elementen zählen unter anderem der klinische Kopfimpulstest, der Video-Kopfimpulstest (vKIT) [26–31], die Erfassung der dynamischen Sehschärfe (dynamic visual acuity, DVA) [32] und die zervikalen und okulären vestibulär evozierten myogenen Potenziale (VEMP) [23–25, 33–35]. Erstmals lässt sich die Funktion vestibulärer Reflexe heute mit diesen modernen Methoden, ergänzt um konventionelle Diagnostik (z. B. thermische Prüfung, Drehprüfungen) in einem komplexen Umfang, objektiv, seitenspezifisch, quantitativ und überwiegend rezeptor- und reflexspezifisch beurteilen. Die Funktion vestibulärer Reflexe kann damit nicht nur differenziert, d. h. unter topologischen Gesichtspunkten eingeschätzt werden. Vielmehr ist mit der Erkenntnis, dass der Orientierungssinn, insbesondere der vestibulookuläre Reflex (VOR), in einem breiten Frequenzspektrum arbeitet (Frequenzdynamik), eine neue Sicht auf das Resultat physiologischer Testergebnisse entstanden [36–41]. Topologische und frequenzspezifische Analyse sowie die Erfassung von Veränderungen im Zeitverlauf (zeitliche Dynamik) sind im Konzept einer differenzierten vestibulären Funktionsanalyse zusammengefasst worden [37].

Mit der Entwicklung dieser modernen diagnostischen Instrumente hat sich ein Paradigmenwechsel in der klinischen Vestibularisdiagnostik vollzogen, der zunehmend die bisherigen medizinischen Standards in der Diagnostik von „Schwindel“ und Gleichgewichtsstörungen beeinflusst [37]. Moderne Methoden verbreiten sich in Deutschland im ambulanten und stationären HNO-Bereich gegenwärtig immer mehr [37, 38, 42–45]. Der medizinische Nutzen moderner diagnostischer Verfahren, deren Qualität und Wirksamkeit für die Schwindeldiagnostik sind inzwischen wissenschaftlich belegt. Krankheiten lassen sich sicherer und zügiger erkennen, leichter differenzieren und einordnen und somit auch besser und schneller behandeln. So kann heute mithilfe moderner Diagnostik mit hoher diagnostischer Präzision eine Abgrenzung einer akuten unilateralen Vestibulopathie von einem Schlaganfall mit vestibulärer Symptomatik u. a. anhand des Videokopfimpulstests erfolgen [46–49]. Messbarkeit und Quantifizierungen ermöglichen die exakte Kontrolle bei therapeutischen Eingriffen am Gleichgewichtsorgan, wie bei der intratympanalen Applikation von Gentamicin beim Morbus Menière oder nach chirurgischen Eingriffen am Labyrinth [50–55]. Auch die diagnostische Herangehensweise im Rahmen der Begutachtung von „Schwindel“ wird durch moderne Diagnostik beeinflusst [56].

In diesem Referat werden unter praktischen Gesichtspunkten aktuelle Aspekte moderner Schwindeldiagnostik zusammengefasst und kritisch diskutiert.

FAZIT

„Schwindel“ ist ein subjektives Symptom. Mithilfe moderner diagnostischer Konzepte ist heute mit hoher diagnostischer Sicherheit eine umfassende, objektive Klärung der Frage möglich, ob die Beschwerden vestibulär bedingt sind oder nicht.

Elektronischer Sonderdruck zur persönlichen Verwendung

2. Diagnostische Grundbegriffe bei „Schwindel“

Im Schrifttum hat sich in den letzten Jahren ein einheitliches Vokabular für Erkrankungen mit dem Leitsymptom „Schwindel“ durchgesetzt. „Schwindel“ hat syndromalen Charakter. „Schwindel“ dominiert subjektiv als Wahrnehmung, tritt aber individuell unterschiedlich, z. B. in Kombination mit vegetativen Begleiterscheinungen, einer Störung der Orientierung im Raum, Beeinträchtigungen von Stand (Fallneigung) und Gang (Gangstörungen) sowie psychischen Symptomen auf. Man spricht daher bei Erkrankungen mit dem Leitsymptom „Schwindel“ von „Schwindelsyndromen“ (siehe ICD-10 H81 und H82, Version 2016) [2, 3, 57–59].

Eine Einteilung von Schwindelsyndromen folgt im Wesentlichen topologisch-fachlichen Entstehungsursachen. Entsprechend dem Entstehungsort werden vestibuläre Schwindelsyndrome aus didaktischen Gründen und zur topologischen Einordnung in periphere Schwindelsyndrome (periphere Vestibulopathie) und zentrale Schwindelsyndrome (zentrale Vestibulopathie) unterteilt [3, 59, 60]. Für die psychogene Entstehung und Mitbeteiligung werden, je nach Ursache, unterschiedliche Begriffe in der Fachliteratur (primärer und sekundärer somatoformer „Schwindel“, phobischer Schwankschwindel, chronischer subjektiver „Schwindel“) verwendet [61–64]. In der letzten Zeit gibt es Bemühungen, diese als funktionelle Schwindelsyndrome zusammenzufassen [59, 65]. Internistische Ursachen (z. B. Orthostatische Hypotonie, Synkopen, Herzrhythmusstörungen), bei denen vestibuläre Reflexe nicht ursächlich beteiligt sind, werden unter nichtvestibulärem „Schwindel“ zusammengefasst [66]. Seltenere Ursachen im augenärztlichen Bereich (z. B. Refraktionsprobleme) werden häufig als „okulärer“ oder „ophthalmologischer Schwindel“ bezeichnet [67]. Kontroversen gibt es um den „zervikalen“ oder „zervikogenen Schwindel“ [68, 69], dessen Existenz im Akutstadium jedoch nicht mehr prinzipiell angezweifelt wird [70].

Die Orientierung an Fachgrenzen spielt im Rahmen der Kompetenzen interdisziplinärer Zusammenarbeit, aber auch im Rahmen der medizinischen Begutachtung eine Rolle. Maßgebend ist die jeweils aktuelle Fassung der Musterweiterbildungsordnung der Bundesärztekammer.

Nach der Zeitdauer der Beschwerden unterscheidet man akute und chronische Schwindelsyndrome. Schwindelsyndrome mit symptomfreien Intervallen werden als episodischer (attackenartiger) „Schwindel“ bezeichnet. Diese können von solchen mit kontinuierlichen Beschwerden (Dauerschwindel) abgegrenzt werden [66, 71].

Die Akutphase mit „Schwindel“ nennt man akutes vestibuläres Syndrom. Für einseitige akute periphere Störungen wurde kürzlich der Begriff „akute einseitige Vestibulopathie“ [72] (z. B. „Neuritis vestibularis“) geprägt. Differenzialdiagnostische Überschneidungen gibt es zum Hirnstamm- und Kleinhirninfarkt (akuter zentraler „Schwindel“), der sich mit nahezu identischen Symptomen einer akuten einseitigen peripher bedingten Vestibulopathie (akute periphere Vestibulopathie) präsentieren kann [3].

Über mehrere Wochen und Monate anhaltende Schwindelsyndrome sind chronischen Schwindelsyndromen zuzuordnen. Ursachen können periphere Vestibulopathien mit einer unzureichenden vestibulären Kompensation sein oder ein funktioneller „Schwindel“.

Gangstörungen werden häufig mit „Schwindel“ assoziiert [73, 74]. Die Fortbewegung über das Gehen ist eine selbstverständliche, alltägliche sensomotorisch kontrollierte Leistung, die komplizierte Interaktionen zwischen Motorik, sensorischer Kontrolle und kognitiven Funktionen voraussetzt. Im höheren Lebensalter oder krankheitsbedingt sind diese sensomotorischen Leistungen häufig beeinträchtigt. Unter altersassoziierten Gangstörungen versteht man eine Störung des qualitativen und quantitativen Bewegungsablaufes, eine Reduktion der Geschwindigkeit und mangelhaften Ganginitiation bzw. Kontrolle über das Körpergleichgewicht [73, 74]. Häufige Ursachen stellen sensorische Defizite (bilaterale Vestibulopathie, Polyneuropathie), degenerative Erkrankungen (Morbus Parkinson) oder toxische Einflüsse (Alkohol) dar [73, 74].

In der Vestibularisdiagnostik gibt es ein definiertes Vokabular. Der vestibulookuläre Reflex, die neuronale Verbindung zwischen den Bogengängen und den Augenmuskeln, kann apparativ traditionell mit der thermischen Stimulation der horizontalen Bogengänge (horizontaler VOR, hVOR) analysiert werden, die den niederfrequenten Teilbereich des VOR und die lateralen Bogengänge objektiv erfasst [1, 2]. Der Kopfimpulstest (KIT) reflektiert den vestibulookulären Reflex im hochfrequenten Bereich [37]. Die nichtapparative Testdurchführung ist der klinische KIT. Die apparative Variante bezeichnet man als Videokopfimpulstest (Video-KIT, vKIT, engl. video head impulse test, vHIT) [38, 39]. Hauptbestandteile sind eine sehr leichte Videobrille, die mit einem Computer (Laptop) verbunden ist. Damit lässt sich der VOR objektiv darstellen. Mit dem vKIT kann der VOR aller Bogengänge quantitativ und selektiv analysiert werden. Der vKIT ist die einzige Methode zur objektiven Analyse des VOR der oberen Bogengänge.

Die Aufklärung otolithenbezogener Reflexbahnen hat auch die Otolithenorgane selektiv für die objektive Diagnostik zugänglich gemacht [23–25]. Sacculocollische und utriculookuläre Reflexe können mithilfe der vestibulär evozierten myogenen Potenziale (VEMP) in Luft- oder in Einzelfällen mittels Knochenleitung mithilfe der Oberflächenmyografie analysiert werden [33, 34]. Die zervikalen Ableitungen (cVEMP) (ca. < 500 µV) in Luftleitung reflektieren die überwiegende Sacculusfunktion bzw. den sacculocollischen Reflex. Okuläre luftleitungsinduzierte VEMP (oVEMP) (ca. < 20 µV) sind ein Indikator für den überwiegenden Anteil des otolith-okulären Reflexes bzw. der Utriculusfunktion [42–45]. Der Anteil der Reflexe bei cVEMP- und oVEMP-Stimulation wurde kürzlich von Govender et al. kalkuliert [75]. Bis dahin gab es im Schrifttum eine mit Leidenschaft geführte kontroverse Debatte über die oVEMP-Diagnostik [76–79], die damit beendet scheint. Strenggenommen extrapoliert man bei der VEMP-Diagnostik die Otolithenfunktion auf die akustisch sensitiven parastriolären Typ-1-Haarzellen von Sacculus und Utriculus, die einen stimulierbaren Frequenzbereich von ca. < 100 bis > 4 kHz besitzen. Die optimale Stimulationsfrequenz in Luftleitung beträgt 500 Hz, diese Frequenz wird gegenwärtig auch hauptsächlich in der Praxis verwendet.

Forschungsergebnisse der letzten Jahre haben gezeigt, dass es praktisch bedeutsame Interaktionen zwischen vestibulären visuellen und somatosensorischen Funktionen gibt. Vestibuläre Funktionen beeinflussen ebenfalls zentrale Vorgänge, wie mentale Prozesse, Raumgedächtnis und Navigation [80–83]. Diese kürzlich im Konzept „höherer vestibulärer Funktionen“ zusammengefassten Abläufe, die sich z. B. bei peripheren Vestibulopathien mit Symptomen einer gestörten multisensorischen Integration äußern können, erfordern u. a. eine detaillierte Analyse kognitiver Funktionen [84]. Daher ist „Schwindel“

Elektronischer Sonderdruck zur persönlichen Verwendung

heute auch als eine komplexe Beeinträchtigung multisensorischer Funktionen des Orientierungssinnes anzusehen.

Für einige periphere Vestibulopathien (z. B. gutartiger Lagerungsschwindel, Morbus Menière) und die vestibuläre Migräne sind kürzlich neue Empfehlungen und Klassifikationen erarbeitet worden [85–88]. Diese orientieren sich vorwiegend an klinischen Gesichtspunkten. Die Klassifikation des Morbus Menière entspricht einem Konsens internationaler Fachgesellschaften unter Federführung der Bárány-Society für Neurootologie, bei dem auch die American Academy of Otolaryngology-Head and Neck Surgery (AAO-HNS) beteiligt war [85–88]. Die 1995 entwickelten „AAO-HNS-Kriterien" sind damit aktualisiert [89, 90].

Bisdorff et al. haben 2016 eine internationale Klassifikation vestibulärer Erkrankungen vorgestellt (International Classification of Vestibular Disorders, ICVD) [91].

Die Leitlinien „Schwindel" (je für Diagnostik und Therapie) sind von der Deutschen Gesellschaft für Neurologie im Jahre 2012 erstellt und waren bis 2015 gültig [92]. Die Fertigstellung einer aktualisierten Leitlinie „Vestibuläre Funktionsstörungen" unter Federführung der Deutschen Gesellschaft für Hals-Nasen-Ohren-Heilkunde, Kopf- und Hals-Chirurgie e. V. (Anmeldung am 29.04.2016) mit Beteiligung der Deutschen Gesellschaft für Neurologie ist für den 31.05. 2017 geplant [93].

FAZIT

Der Umgang mit „Schwindel" (Neurootologie, engl. neurootology) setzt spezielle Kenntnisse in Anatomie, Physiologie und Pathophysiologie des vestibulären Systems und eine fachübergreifende Sichtweise voraus. Die gegenwärtigen Konzepte in der Lehre, Weiterbildung und Krankenversorgung berücksichtigen den interdisziplinären Aspekt nicht ausreichend.

3. „Schwindel" und Orientierungssinn

Um das Problem „Schwindel" zu verstehen, benötigt der Kliniker u. a. komplexes Wissen über den Orientierungssinn. Ein gesunder menschlicher Organismus ist in der Lage, sich in Ruhe und bei Bewegung räumlich und zeitlich problemlos zu orientieren. Visuelle (Augen), propriozeptive (Haut, Muskeln, Gelenke) und vestibuläre Sinneseingänge sind die „Haupteingänge" des Orientierungssinnes [8, 37]. Leistungen wie der ungestörte Gang sowie die Stabilisierung der Blickachse unter unterschiedlichen Anforderungen sind im Alltag permanent erforderlich. Dieses komplizierte Zusammenspiel der unterschiedlichen Sinnessysteme wird vor allem bei Bewegungen stark beansprucht. Dies erfordert eine störungsfreie Aufnahme, Weiterleitung und Verarbeitung vestibulärer, visueller und propriozeptiver Informationen [2, 8, 37].

Die Fortbewegung des Körpers (Navigation) setzt intakte Sinneseingänge (vestibuläre Rezeptoren) und reflektorische Verbindungen (vestibuläre Reflexe), eine ungestörte aufrechte Haltung und Bewegung im Raum (posturale Kontrolle) sowie ein stabiles Abbild auf der Retina (Blickstabilisierung) voraus. Diese grundlegenden Leistungen des Orientierungssinns benötigen eine intakte Dynamik, die ein sehr breites Frequenzspektrum umfasst, die den Anforderungen im täglichen Leben, als Funktion des Alters, standhält. Zusätzlich sind ergänzende Informationen (z. B. Hörvermögen, Somatosensorik), ein intaktes Herz-Kreislauf-System sowie eine ungestörte Psyche Voraussetzung für die Stabilität der Funktionen [84].

Ist das Zusammenwirken dieser verschiedenen Funktionen beeinträchtigt, entsteht „Schwindel". Straumann bezeichnet „Schwindel" aus pathophysiologischer Sicht als eine Störung des Orientierungssinnes, eine gestörte Wahrnehmung der Körperposition im Raum [8].

Nach Bisdorff [91] unterscheidet man unter phänomenologischen Aspekten unterschiedlich Definitionen von „Schwindel":

- Innerer „Schwindel": Das Gefühl der Eigenbewegung (Bewegungsillusionen) des Körpers („engl. vertigo"). Empfindungen wie „Drehen", „Schwanken" und „Kippen",
- Äußerer „Schwindel": Visuelle Bewegungsempfindungen der Umwelt (Scheinempfindungen, Oszillopsien),
- Benommenheit: Gestörte Wahrnehmung der räumlichen Orientierung ohne Bewegungsillusionen (Benommenheit, engl. dizziness),
- Stand- und Gangunsicherheit: Probleme beim Stehen, Gehen und im Sitzen [94].

Im Hinblick auf die Komplexität der zur Verfügung stehenden Testverfahren ist in der letzten Zeit eine „frequenzspezifische" Bewertung der Ergebnisse von Testverfahren des VOR in den Vordergrund gerückt. Es ist bekannt, dass der Orientierungssinn mit Signalen aus unterschiedlichen Frequenzbereichen „arbeitet", um die außerordentlich hohe Flexibilität vor allem für Bewegungsreize störungsfrei zu garantieren. Die zielgerichtete Bewegung im Raum (Navigation) erfordert niederfrequente Signale. Höherfrequente Signale werden beim Gehen und schnellen Laufen benötigt (ca. 3–5 Hz). Eine ungestörte Orientierung setzt voraus, dass stationäre oder bewegte Blickziele visuell fixiert oder verfolgt werden können, auch wenn Eigenbewegungen des Körpers (Kopfbewegungen und Erschütterungen) auftreten (Frequenzen bis 10 kHz). Zudem müssen Entfernungen korrigiert werden. Während dieser Leistungen und Korrekturen muss permanent ein scharfes Abbild auf der Retina garantiert sein [8, 37]. Dazu tragen vor allem die Systeme der Augenbewegung (Blickfolge-, sakkadisches System, Vergenzsystem) und der VOR bei [38, 39]. Aufgrund der kurzen Latenzzeit des VOR (ca. 7–10 ms) und seiner hohen dynamischen Eigenschaften spielt der VOR bei der Blickstabilisierung eine tragende Rolle. Physiologisch weniger bedeutsame niederfrequente Frequenzbereiche für die alltägliche Funktion des VOR aber funktionsdiagnostisch wichtige Aspekte werden mit der thermischen Prüfung erfasst. Mittel- und hochfrequente Eigenschaften des VOR reflektieren rotatorische Testverfahren bzw. der Videokopfimpulstest. Das Verständnis dieser Zusammenhänge ist für die Interpretation der Testergebnisse bei Störungen des Orientierungssinnes von entscheidender Bedeutung [37–39].

FAZIT

„Schwindel" entsteht infolge einer Beeinträchtigung von Elementen des Orientierungssinnes. Die Elemente des Orientierungssinnes funktionieren mit Signalen aus unterschiedlichen Frequenzbereichen. Dadurch kann die außerordentlich hohe Flexibilität für Bewegungsreize störungsfrei realisiert werden.

Elektronischer Sonderdruck zur persönlichen Verwendung

4. Diagnostisches Vorgehen bei „Schwindel“

Der diagnostische Prozess des unspezifischen Symptoms „Schwindel“ beruht auf Erkenntnisgewinn und spielt sich in einem fortlaufenden Erkenntnisprozess ab. Er basiert auf Informationen aus der Krankengeschichte (Anamnese), klinischen (orientierende Untersuchungen mit qualitativem Ergebnis) und apparativen Untersuchungen (Quantifizierung mit Orientierung an Referenzbereichen). Hinzu kommen ggf. und fachübergreifende Informationen. Dieser Prozess orientiert sich an den medizinischen Standards. Die am Ende dieses Prozesses stehende Gesamtbewertung (Diagnose) wird in der Schwindeldiagnostik häufig nach dem Grad der Gewissheit mit Begriffen wie „gesichert“, „wahrscheinlich“ oder „möglich“ graduiert bewertet. Üblich ist auch die Bezeichnung „Verdacht auf“, „Ausschluss von“ oder „Gesichert“.

Bei Schwindelsyndromen ist es empfehlenswert, die erwähnten aktuellen Klassifikationen heranzuziehen [85–91]. So ist die bloße „Möglichkeit“ einer Diagnose (z. B. möglicher Morbus Menière) als Variante der Wirklichkeit einer niedrigen Wahrscheinlichkeit zuzuordnen. Die Bárány-Society für Neurootologie hat den Begriff des möglichen Morbus Menière, der in der Klassifikation der American Academy noch existierte, daher (möglicherweise) gerade wegen der niedrigen Diagnosewahrscheinlichkeit in ihrer neuen Fassung nicht mehr aufgegriffen [86, 87]. Ein eindeutiger Morbus Menière hingegen spricht für eine hohe Wahrscheinlichkeit. Diese Diagnosewahrscheinlichkeit für Schwindelsyndrome hat Bedeutung für die Empfehlung und Einleitung einer Therapie und deren Erfolg. Schwindelsyndrome, die nicht die Kriterien aktueller Klassifikationen erfüllen, werden in der wissenschaftlichen Literatur häufig mit dem Begriff „atypisch“ umschrieben. Das ist Ausdruck einer Unsicherheit bzw. einer neuen, noch nicht klassifizierten Entität. Obwohl die Klassifikationen vorwiegend auf anamnestischen Angaben basieren, sind klinische Untersuchungen unverzichtbar. Diese tragen dazu bei, Störungen festzustellen oder auszuschließen.

Moderne Vestibularisdiagnostik ist heute in der Lage, objektive Informationen zu liefern. Die im wahrsten Sinne des Wortes „augenscheinliche Beziehung zwischen Symptomen und Diagnosen“, wie sie von den Philosophen Fangerau und Martin als „Grad der höchsten Überzeugung“ bezeichnet wird [95], lässt sich heute mit moderner Schwindeldiagnostik realisieren: Moderne Systeme der Augenbewegungsanalyse verfügen über Videodokumentationssysteme und Möglichkeiten der optischen Darstellung, mit denen sich der Untersuchungsablauf in einem Zeitfenster reproduzierbar darstellen lässt. Diese objektiven Informationen (auch als Video) sind ein schlagkräftiges „Beweismittel“ und haben einen hohen Überzeugungsgrad.

Referenzbereiche sind in der apparativen Vestibularisdiagnostik das „Maß“ für die Bewertung diagnostischer Ergebnisse und das Kriterium für die Einschätzung „normal“ bzw. „pathologisch“. Die Behandlung von Erkrankungen, aber auch die Einschätzung im Rahmen der HNO-Begutachtung beruht auf den Ergebnissen diagnostischer Untersuchungen.

Der relativ unscharfe Begriff „Goldstandard“ bezeichnet die nach dem aktuellen Kenntnisstand und den Ergebnissen der evidenzbasierten Medizin „beste“ diagnostische Methode, an der sich moderne Methoden messen müssen. In den letzten Jahren ist im Rahmen der Entwicklung des Videokopfimpulstest bspw. die Frage aufgetaucht, ob dieser einen „Ersatz“ für die thermische Prüfung (den bisherigen „Goldstandard“ bei der Analyse des hVOR) darstellt oder ggf. andere Funktionen erfasst werden. Die moderne Diagnostik des Morbus Menière mittels intratympanaler Gadoliniumapplikation stellt nach bisherigen Untersuchungen eine „Konkurrenz“ für die bisherige Objektivierung eines endolymphatischen Hydrops mit der Elektrocochleografie dar.

Nicht immer ist das diagnostische Vorgehen bei „Schwindel“ kompliziert. In vielen Fällen können bereits durch eine gezielte Befragung spezifische diagnostische Schritte abgeleitet werden, um eine individuelle Therapie zu planen.

FAZIT

Schwindeldiagnostik ist ein fortlaufender Erkenntnisprozess, der am Ende einer Gesamtbewertung (Diagnose) unterzogen wird. Die Beurteilung der Diagnosewahrscheinlichkeit erfolgt bei klassifizierbaren Schwindelsyndromen nach dem Grad der Gewissheit. *Objektive* diagnostische Verfahren haben einen hohen Überzeugungsgrad.

5. Anamnese beim Leitsymptom „Schwindel“

Moderne Schwindeldiagnostik beginnt immer mit einer strukturierten Anamnese. Die Anamnese ist ein wichtiger Mosaikstein bei der Diagnosestellung. Sie vermittelt dem Arzt u. a. Informationen über die Art und Dringlichkeit der Beschwerden, die Gesamtbeeinträchtigung sowie das soziale und berufliche Umfeld des Patienten. Ziel der Schwindeldiagnostik ist eine zügige Abklärung der Beschwerden mit Aufklärung des Patienten, um die Folgen einer gestörten Gleichgewichtsfunktion wie Ängste, sekundäre somatoforme Störungen, depressive Entwicklungen, soziale Isolation und längere Arbeitsunfähigkeit durch eine frühe Einleitung von Therapien zu vermeiden.

Aus Sicht der Patienten wird das Symptom individuell unterschiedlich, aber prinzipiell ähnlich interpretiert. Für den Arzt ergeben sich aufgrund der vieldeutigen und unspezifischen Symptomatik nicht selten Schwierigkeiten. Zur Erfassung von anamnestischen Informationen bei „Schwindel“ hat sich eine analytische Vorgehensweise mit folgenden Grundelementen und in der angegebenen Reihenfolge bewährt [66, 71, 94].

Die Erfassung der Dringlichkeit und der Ausschluss einer gravierenden Komplikation (Schlaganfall, Synkopen) hat Priorität (▶ **Tab. 1**).

Bei permanenten, chronischen Schwindelbeschwerden stellt sich für den HNO-Arzt die Frage, ob die Beschwerden mit einem objektivierbaren vestibulären Defizit einhergehen oder nicht. Da moderne Diagnostik die Chance bietet, die sensorischen vestibulären Funktionen und Reflexwege umfassend zu analysieren (▶ **Tab. 2**), können Beschwerden gegenwärtig mit hoher diagnostischer Sicherheit einer objektiven Störung zugeordnet oder bei Fehlen von Hinweisen Störungen der peripheren Funktionen ausgeschlossen werden. Häufige Ursachen bei chronischen Beschwerden sind unzureichend vestibulär kompensierte akute einseitige Vestibulopathien, primäre oder sekundäre somatoforme Störungen bzw. ein funktioneller „Schwindel“.

Elektronischer Sonderdruck zur persönlichen Verwendung

Episodisch auftretender „Schwindel“ ist durch unvermittelte oder sich mit einer Aura andeutende „Schwindel“-Attacken von Sekunden über Stunden bis Tage gekennzeichnet. Die differenzialdiagnostische Zuordnung kann Schwierigkeiten bereiten. Für die Einordnung nehmen die Zeitdauer der Schwindelattacken und Begleitsymptome (Lagerungsabhängigkeit, Kopfschmerzen, Hörstörungen) eine Schlüsselstellung ein. Lassen sich keine objektiven Symptome nachweisen, ist eine internistische und neurologische Konsiliaruntersuchung sinnvoll. Zu berücksichtigen ist auch, dass in der klinischen Praxis auch Komorbiditäten auftreten können. So tritt eine vestibuläre Migräne auch konkomitant mit einem Morbus Menière und anderen peripheren Vestibulopathien auf. U.a. beim Morbus Menière sind psychische Komorbiditäten häufig [96–100]. Die konsiliarische psychologische und psychiatrische Mitbetreuung ist in Deutschland diesbezüglich unterrepräsentiert.

Die diagnostische Konstellation von Schwindelsyndromen unterscheidet sich in Abhängigkeit vom Lebensalter. Im höheren Lebensalter zählt „Schwindel“ (z. B. benigner paroxysmaler Lagerungsschwindel, Gangstörungen, Herzrhythmusstörungen, multikausaler und multisensorischer „Schwindel“) zu den häufigsten Beschwerden. Die Diagnosekonstellation im Kindes- und Jugendalter beinhaltet seltener anzutreffende Schwindelformen, wie z.B. die vestibuläre … Migräne, den funktionellen „Schwindel“ oder eine orthostatische Dysregulation). Bei einem multisensorischen „Schwindel“ tritt eine Beeinträchtigung von mehreren (mindestens 2) Bestandteilen des Orientierungssinnes auf. Bei einem multikausalen „Schwindel“ sind Komorbiditäten (internistische, neurologische Erkrankungen) vorhanden. Die anamnestische Erfassung von Stürzen oder Beinahe-Stürzen sollte in der Anamnese berücksichtigt werden. „Schwindel“ ist ein wichtiger Risikofaktor für Stürze im höheren Lebensalter. Bei mehr als 3 Sturzrisikofaktoren ist statistisch mit einem erhöhten Sturzrisiko zu rechnen [5]. Die Evaluierung des Medikationsplanes nimmt bei „Schwindel“ auch im Hinblick auf die Sturzgefahr eine Schlüsselrolle ein. „Schwindel“ und Stürze werden besonders häufig bei der Einnahme von Klasse-1A-Antiarrhythmika, Antihypertensiva und psychotropen Pharmaka beschrieben. Ursachen von „Schwindel“ und Stürzen (sog. FRID, engl. fall risc increasing drugs) können häufig auch Nebenwirkungen oder Interaktionen (kardiotoxische Effekte mit orthostatischer bzw. bradykarder Reaktion) sein [101–104]. Im täglichen Handeln sollte auch die aktuelle PRISCUS-Liste (Potenziell inadäquate Medikation für ältere Menschen) berücksichtigt werden [105]. Tritt im Rahmen einer Schwindelepisode eine Sturz- und Fallneigung auf, empfiehlt es sich auch zu klären, ob eine Bewusstseinsstörung vorlag. Eine Synkope (z. B. Reflexsynkope, orthostatische Hypotension, kardiale Synkope) ist eine unvermittelt einsetzende, reversible Bewusstlosigkeit, die mit einem Verlust der Haltungskontrolle einhergeht. Synkopen gehen selten mit der Gefahr einen plötzlichen Herztodes einher. Demgegenüber bleibt das Bewusstsein bei lokomotorisch bedingten Stürzen erhalten. Auch Stürze im Rahmen der sogenannten „Tumarkin-Otolithenkrise“ („vestibular drop attacks“) erfolgen bei Bewusstsein [101–104].

Evaluierte deutschsprachige psychometrische Tests (z. B. Dizziness handicap inventory, DHI) erleichtern die Einordnung der Beschwerden ebenfalls [106, 107]. Für die Zuordnung der Beschwerden eignet sich außerdem ein vom Patienten angefertigtes „Schwindeltagebuch“.

Die Aufarbeitung der Informationen aus der Anamnese trägt dazu bei, weitere Diagnostik gezielt zu planen. Im Anschluss an die Anamnese folgt bei pathognomonischen Hinweisen eine zielgerichtete Untersuchung (z. B. Lagerungsmanöver beim gutartigen Lagerungsschwindel). Im Rahmen der weiteren Differenzierung wird eine orientierende körperliche Untersuchung des vestibulären und okulomotorischen Systems empfohlen.

FAZIT

„Schwindel“ sollte im Rahmen der Anamnese analytisch aufgearbeitet werden. Das weitere diagnostische Vorgehen (klinische Untersuchung) kann damit strukturiert werden. Priorität hat die Abklärung des akuten „Schwindels“.

6. Klinische Untersuchung bei Schwindelsyndromen

6.1 Orientierende Untersuchungen bei „Schwindel“

Neben den häufigen klassischen Schwindelsyndromen (z. B. beniger paroxysmaler Lagerungsschwindel, Neuritis vestibularis, Morbus Menière) mit „Schwindel“ als Leitsymptom [2, 3] ist der HNO-Arzt jedoch auch täglich mit einer Vielzahl weiterer Erkrankungen mit dem Primär- oder Begleitsymptom „Schwindel“ konfrontiert, die nicht in publizierten Statistiken erscheinen. Dazu zählen Hörstörungen, durch festes Cerumen okkludierte Gehörgänge, Tubenfunktionsstörungen, bakterielle (Otitis media acuta) und virale Infektionen (z. B. Grippeotitis, Zoster oticus, Mumpsvirusinfektion) mit labyrinthärer Beteiligung, verletzungsbedingte Störungen (z. B. Barotrauma, Otobasisfraktur, Labyrinthkontusion, Trommelfellruptur), chronisch entzündliche Knochenprozesse (z. B. Chronische epitympanale Otitis media) und „Schwindel“ nach chirurgischen Eingriffen (z. B: offene Mastoidhöhle, Stapedotomie, Tympanoplastik, Cochleaimplantation) usw. [1, 55, 69].

Daher sollte die HNO-ärztliche Untersuchung beim Symptom „Schwindel“ mit einer ohrmikroskopischen Untersuchung beginnen. Sie ist im interdisziplinären Kontext der Abklärung von „Schwindel“ von zentraler Bedeutung, vor allem wenn „Ohrsymptome“ (z. B. Tinnitus, Ohrsekretion, Otalgie, Hörstörungen) vorhanden sind.

Orientierende Untersuchungen dienen in Ergänzung zur Anamnese der weiteren Eingrenzung von „Schwindel“. Dabei wird ohne aufwändige apparative Hilfe nach qualitativen Symptomen von Störungen der Sinneseingänge des Orientierungssinnes gesucht. Untersuchung von Stand und Gang, die Analyse von Augenbewegungsstörungen, Nystagmus und der Okulomotorik stehen im Vordergrund [2, 57, 59, 69].

Steh- und Gehversuche (Romberg-Versuch, Unterberger-Tretversuch) mit offenen und geschlossenen Augen, unter verschärften Bedingungen (Tandem-Romberg, Einbeinstand) sind unspezifisch, geben jedoch Aufschluss über Probleme beim Stand und Gang. Zeigeversuche (Finger-Nase-Test, Finger-Folge-Test) prüfen die Koordination [2, 3].

Lagerungsmanöver werden u. a. bei anamnestischen Hinweisen für einen benignen paroxysmalen Lagerungsschwindel (BPLS) durchgeführt [1, 108]. Neben den deutschen Leitlinien [92] und der aktuellen Empfehlung der Bárány Society für Neurootologie [85] gibt es detaillierte Empfehlungen der AAO-HNS [109] und der American Academy of Neurology [110] mit evidenzbasierten Analysen. Am häufigsten sind

Elektronischer Sonderdruck zur persönlichen Verwendung

▶ **Tab. 1** Strukturierte Anamnese bei „Schwindel". Priorität hat die Frage nach der Dringlichkeit der Beschwerden. Modifiziert nach [94].

Dringlichkeit der Beschwerden	Bei anhaltendem Drehschwindel, Fallneigung, Gangabweichung, Übelkeit und Erbrechen (V. a. akute unilaterale Vestibulopathie) hat der Ausschluss einer zentralen Ursache (z. B. Hirnstamm-, Kleinhirninfarkt) Priorität, cave Zeitverlust! Zeitfenster ca. 4,5 Stunden. Synkopen: Plötzlicher Herztod!
Subjektive Charakteristik	Welche Schwindelempfindung liegt vor (z. B. Drehschwindel, Schwanken oder Probleme beim Stehen und Gehen)
Intensitäts-Zeit-Verhältnis	Einordnung der Zeitdauer der Beschwerden mit Intensität im Zeitverlauf (z. B. episodischer „Schwindel" mit Zeitdauer der Attacken), chronischer „Schwindel" mit quantitativem Verlauf der Beschwerden.
Begleitsymptomatik	Ohrnahe Symptome (z. B. Tinnitus, Hörstörung, Ohrdruck, Völlegefühl, periaurales „Taubheitsgefühl", Fremdkörpergefühl, Ohrenschmerzen, Hautveränderungen, Ohrsekretion) und weitere Beschwerden (z. B. Kopfschmerzen, Nackenschmerzen, Bewusstseinsstörungen, Sturzneigung, visuelle Beeinträchtigungen, psychische Störungen, Zusammenhang mit Medikamenteneinnahme).
Provokation und Belastungsabhängigkeit	Differenzierung der Provozierbarkeit von „Schwindel" in bestimmten Situationen (z. B. bei schnellen Kopfbewegungen, beim Valsalva-Versuch, Tragusdruck, Änderungen der Kopf- und Körperposition, der Körperlage), Zunahme der Probleme bei Laufen Rennen mit visuellen Unschärfen.
Auswirkungen auf das tägliche Leben und den Beruf	Herausarbeiten von Beeinträchtigungen im Sitzen, Stehen und Gehen (z. B. Angabe der Wegstrecke), alltägliche Arbeiten, Führen von Kraftfahrzeugen, Reisen mit Verkehrsmitteln, Radfahren, Treppensteigen, Beeinträchtigungen im Beruf, Arbeiten in der Höhe, auf Leitern, im Gefahrenbereich, Betätigen von Maschinen.
Ergänzende Informationen	Vor- und Begleiterkrankungen, Medikamentenliste (Interaktionen?), Noxen, stattgehabte Unfälle, Applikation ototoxischer Medikamente, Ohrerkrankungen, Operationen, Infektionskrankheiten, Auslandsaufenthalte, Stürze und Beinahe-Stürze, Erkrankungen und Eingriffe am sensomotorischen System (z. B. HWS-OP, Hüftprothese, Brille, Kataraktoperation).

▶ **Tab. 2** Anamnestische Differenzierung bei episodischem „Schwindel". Modifiziert nach [94].

Differenzialdiagnosen	Diagnostische Kriterien
Benigner paroxysmaler Lagerungsschwindel	Drehschwindelattacken < 1 min, objektivierbarer VOR mit kurzer Latenz und Crescendo/Decrescendo meist < 1 min assoziiert mit Lagerungswechsel, Augenbewegungen lassen sich dem betroffenen Bogengang zuordnen, Wiederkehr des Nystagmus und Erschöpfbarkeit bei Wiederholung [85].
Vestibuläre Migräne	Mindestens 5 Episoden mit vestibulären Symptomen hoher Intensität sowie einer Dauer von mindestens 5 min bis 72 h; jetzige oder frühere Kopfschmerzen, welche die nachfolgenden Kriterien von Migräne ohne oder mit Aura erfüllen: ein oder mehrere Migränesymptome während der vestibulären Symptome; Kopfschmerz mit mindestens 2 der folgenden Eigenschaften: Halbseitigkeit, pulsierend, mäßige oder starke Intensität, Verstärkung durch gewöhnliche körperliche Aktivität; Foto- und Phonophobie, visuelle Aura [88].
Morbus Menière	Drehschwindelattacken > 20 min in Kombination mit Ohrdruck, nachgewiesener Hörminderung und Tinnitus [86, 87].
Dehiszenzsyndrom	Mehrere Minuten andauernde Drehschwindelattacken mit Nystagmus und Oszillopsien, z. B. bei akustischer Reizung und pressorischen Ereignissen (Tullio-Phänomen), Autophonie, Druck- und Völlegefühl im Ohrbereich, Hörminderung mit Schalleitungsstörung im niederfrequenten Bereich (ab 1-2 kHz), verstärkte Wahrnehmung von Knochenleitungsreizen, Pulsierendes Ohrgeräusch [15].
Vestibularisparoxysmie	Wenige Sekunden bis Minuten dauernde Episoden mit Dreh- oder selten Schwankschwindel, bis zu 30 x/Tag, mit Störungen der Gang- und Standstabilität, mit oder ohne Ohrsymptome (Tinnitus und Hörminderung), die sich häufig durch Hyperventilation oder Kopfpositionen provozieren lassen [9].
Medikamentennebenwirkung	Kardiotoxische (orthostatische und bradykarde) Effekte z. B. bei Psychopharmakaeinnahme oder infolge von Interaktionen.
Orthostatische Hypotonie	Blutdruck- und Herzfrequenzänderungen bei Kipptischuntersuchung.

die hinteren Bogengänge und dabei der rechte hintere Bogengang betroffen [111]. Das Dix-Hallpike-Lagerungsmanöver (für die Diagnostik der hinteren Bogengänge) sollte an den Anfang des Untersuchungsganges gestellt werden. Der objektive Nachweis VOR (bogengangs-)spezifischer Nystgamusreaktionen gilt als Beweis für das Vorliegen der Erkrankung, wenn die klassischen Kriterien für einen peripheren BPLS erfüllt sind (kurze Latenz, kurze Dauer, Erschöpfbarkeit des Nystagmus, „Schwindel" mit vegetativen Symptomen, Richtungsänderung bei Lagerungswechsel). Eine Kanalolithiasis im kurzen Arm des hinteren Bogengangs wurde kürzlich beschrieben, ohne dass jedoch dieser Form eine eindeutige Nystagmusreaktion (VOR) zugeordnet werden kann [112]. Die Überlagerung mit nichtvestibulären Störungen ist möglich. Zentrale Läsionen sind eine seltene Ursache für einen Lagerungsschwindel [113]. Okulomotorikstörungen und Kleinhirnsymptome sind differenzialdiagnostisch wegweisend. Lageschwindel mit oder ohne Nystagmus ist meistens ein Zeichen zentraler Störungen.

Von Bedeutung ist die Abgrenzung einer orthostatischen Hypotonie (Blutdruck- und Herzfrequenzänderungen bei Kipptischunter-

Elektronischer Sonderdruck zur persönlichen Verwendung

suchung bzw. Schellong-Test), orthostatischer Tachykardiesyndrome oder bradykarder Herzrhythmusstörungen. Bei Synkopen sollte eine zügige internistische Synkopendiagnostik erfolgen, um die Ursache zu ermitteln. Bei Synkopen besteht die Gefahr einer Rezidivsynkope bzw. eines plötzlichen Herztodes.

Die Relation von Augenstellung, Kopf- und Körperhaltung können auf Augenmuskelparesen hinweisen (z. B. Trochlearisparese). Eine „Asymmetrie der Kopf-Augen-Stellung" (engl. ocular tilt) ist ein Symptomkomplex aus vertikaler Schielstellung (Hertwig-Magendie), Kopfneigung und Augentorsion) bei peripheren oder zentralen Störungen.

Augenbewegungsstörungen und Nystagmus werden in den 9 Blickpositionen untersucht. Dabei erhält der Untersucher vor allem Informationen über einen vorliegenden Spontannystagmus und die Augenmotilität [114, 115].

Mit der Provokation durch Kopfschütteln, ca. in der Ebene des horizontalen Bogengangs und ggf. vertikal, können unilaterale Vestibulopathien zeitweilig demaskiert werden (ca. 30-mal, 45 °Amplitude, Frequenz 2 Hz). Zeichen für eine periphere Vestibulopathie ist ein durch Provokation in der Horizontalebene induzierter horizontaler Nystagmus unter der Frenzelbrille, der mit seiner langsamen Phase in Richtung der Seite der Läsion schlägt. Ursache ist eine Asymmetrie des Geschwindigkeitsspeichers im Hirnstamm nach peripheren Läsionen, kann bei diesen aber auch fehlen [116]. Selten kommt er jedoch auch bei zentralen Störungen vor [117–119].

Ein vertikaler Nystagmus nach Provokation wird als widernatürlicher, atypischer Nystagmus („perverted head-shaking nystagmus") bezeichnet. Dies ist ein Indikator für eine zentrale Läsion, die z. B. bei Kleinhirnstörungen vorkommt [120].

Bei Fixation eines stationären Zieles in Geradeausposition kann geprüft werden, ob sich ein Spontannystagmus als Zeichen einer peripheren Läsion unterdrücken lässt oder (bei zentralen Störungen) eher zunimmt [59]. Aktuelle Studien haben jedoch gezeigt, dass eine mangelhafte Fixationssuppression bei Kleinhirninfarkten ein eher unspezifisches Zeichen ist und meistens nur dann zu beobachten ist, wenn der Nodulus betroffen ist [121].

Blickrichtungsnystagmen lassen sich anhand ihrer Formen topografisch-anatomisch zuordnen. Ergänzend wird die orientierende Untersuchung der Blickfolgebewegungen, des Sakkadensystems und der Optokinetik (Streifentrommel) empfohlen [114, 115].

Mit der Frenzelbrille lässt sich ein Spontannystagmus bei Geradeausblick evaluieren, der sich eventuell der visuellen Auflösung entzieht. Die Frenzelbrille kann auch nach dem Kopfschüttelnystagmus genutzt werden.

Der Abdecktest, der im HNO-Fachgebiet noch wenig verbreitet ist, stellt einen wichtigen Test zur Abgrenzung zentraler Störungen dar. Er ist hilfreich, um Fehlstellungen der Augenachsen festzustellen. Dieser Test hat zentrale Bedeutung im Rahmen der Abklärung eines akuten vestibulären Syndroms [94, 114, 115].

Der klinische Kopfimpulstest (KIT) ist ein moderner, aber inzwischen unverzichtbarer Bestandteil der orientierenden Untersuchung bei „Schwindel". Beim klinischen (bedside) Kopfimpulstest blickt der Untersucher in die Augen des Patienten. Der Patient fixiert z. B. die Nase oder die Stirnmitte des Untersuchers. Anschließend erfolgen ca. 5–10 Kopfimpulse in der Ebene der horizontalen Bogengänge, am besten von der Mittelstellung aus nach lateral. Bei der Durchführung des Kopfimpulstests ist zu berücksichtigen, dass ausreichend hohe Kopfgeschwindigkeiten erforderlich sind (> 150 °/s). Bei zu geringen Kopfgeschwindigkeiten (ca. < 100 °/s) kann das Blickfolgesystem noch aktiv sein. Bei zu hohen Geschwindigkeiten (> 300 °/s) kann die Stimulation gegen null gehen [38, 39]. Der Raum sollte ausreichend beleuchtet sein, der Abstand zwischen Untersucher und Patient sollte ca. eine Armlänge betragen. Okuläre Besonderheiten und Unregelmäßigkeiten des Visus sollten berücksichtigt und ggf. Probleme mit der Halswirbelsäule erfragt werden. Es wird empfohlen, die Kopfimpulse unregelmäßig und nicht seitenprädiktiv durchzuführen. Der Patient sollte passiv bleiben, sodass die Bewegung des Kopfes nicht antizipiert werden kann, was das Ergebnis beeinflussen kann [38, 39].

FAZIT

Orientierende Untersuchungen, wie Analyse von Stand, Gang, Augenbewegungsstörungen, Nystagmus und der Okulomotorik, dienen der Plausibilisierung von Beschwerden und liefern qualitative Befunde.

6.2 Klinische Untersuchung bei akutem „Schwindel"

Ein standardisiertes Vorgehen bei akutem „Schwindel" hat sich erst in den letzten Jahren durchgesetzt [46–49]. Bei anamnestischen und orientierenden diagnostischen Hinweisen im Rahmen einer Akutsymptomatik mit „Schwindel" (akutes vestibuläres Syndrom) und Kriterien, die für eine unilaterale Vestibulopathie („Neuritis vestibularis") sprechen (Drehschwindel, horizontal-rotierender Spontannystagmus, Fallneigung, Gangabweichung, Übelkeit und Erbrechen), ist die Abgrenzung einer unilateralen peripheren Vestibulopathie von einer zentralen Störung vordergründig. Der Kliniker ist mit der schwierigen Problematik konfrontiert, dass eine akute unilaterale Vestibulopathie („Neuritis vestibularis") exakt die gleichen Symptome aufweisen kann wie ein Schlaganfall („Pseudoneuritis"), z. B. infolge eines Hirnstamm- bzw. Kleinhirninfarktes. Die akute einseitige Vestibulopathie gilt als Notfall, zügiges Handeln und ein interdisziplinäres Vorgehen sind erforderlich.

Die Untersuchungsabfolge zur Differenzierung kann ohne apparative Hilfsmittel in der Notfallambulanz (bettseitig) erfolgen. Sie hat vor weiteren diagnostischen Schritten Priorität und eine unmittelbare therapeutische Konsequenz (z. B. intravenöse Thrombolyse, Zeitfenster ca. 4,5 Stunden) [122].

Cynrim et al. [46] stellten erstmals fest, dass mit der Kombination unterschiedlicher orientierender Testverfahren eine Differenzierung peripherer vestibulärer Ursachen von einer Pseudoneuritis möglich ist. Zentrale Bedeutung hat die Prüfung der Blickmotorik mit dem Abdecktest (engl. skew deviation: vertikale Achsenabweichung der Augen), die als sehr spezifisches Testverfahren gilt.

Newman-Toker et al. [47] und Kattah et al. [48] konnten zeigen, dass dem klinischen Kopfimpulstest eine zentrale Bedeutung bei der sicheren Detektion zentraler Störungen (z. B. AICA-, PICA-Infarkte) zukommt. Die meisten Patienten mit einem Schlaganfall hatten in dieser Studie einen *negativen* klinischen Kopfimpulstest (hVOR) (> 90 %). Nur in wenigen Fällen war ein positiver klinischer Kopfimpulstest trotzdem mit zentralen Läsionen verbunden.

Elektronischer Sonderdruck zur persönlichen Verwendung

Gegenwärtig existieren 2 mögliche Vorgehensweisen, die bettseitig ohne apparative Hilfsmittel durchgeführt werden können. Beide Vorgehensweisen sind hochsensitiv und hochspezifisch und einer Bildgebung (Kernspintomografie) im Akutstadium überlegen [123, 124].

6.2.1 fünf-stufiges Vorgehen

Das 5stufige Vorgehen („The big five") [46, 49] ist ein Algorithmus zur orientierenden Untersuchung beim akuten vestibulären Syndrom. Folgende Schritte werden empfohlen:

- **Abdecktest:** Findet sich eine Achsenabweichung der Augen (skew deviation), spricht das für eine zentrale Läsion.
- **Abgrenzung eines peripheren Spontannystagmus von einem zentralen Fixationsnystagmus mittels Fixationssuppression und Frenzel-Brille:** Lässt sich ein Spontannystagmus supprimieren oder nimmt er bei Fixation zu, spricht das für eine zentrale Läsion.
- **Untersuchung der Augen in den Hauptblickpositionen:** Ein Blickrichtungsnystagmus entgegen der Richtung eines Spontannystagmus spricht für eine zentrale Störung.
- **Untersuchung der langsamen Blickfolge:** Eine Blickfolgesakkadierung spricht für eine zentrale Störung.
- **Durchführung des klinischen Kopfimpulstests für den hVOR:** Das Fehlen einer Rückstellsakkade spricht für eine zentrale Läsion.

6.2.2 HINTS-Test

Bei der von Kattah. et al. 2009 und Newman-Toker beschriebenen Methodik (Head-Impulse-Nystagmus-Test-of-Skew) finden 3 klinische, nichtapparative Testmethoden Anwendung. [47, 48]:

1. **Klinischer Kopfimpulstest für den hVOR:** Ein normales Ergebnis spricht für eine zentrale Läsion.
2. **Untersuchung der Augen in den Hauptblickpositionen:** Das Vorhandensein eines Spontannystagmus und eines Blickrichtungsnystagmus entgegen der Richtung des Spontannystagmus spricht für eine zentrale Störung.
3. **Abdecktest:** Findet sich eine Achsenabweichung der Augen (skew deviation), spricht das für eine zentrale Läsion.

Nur in seltenen Fällen (ca. < 10 %) kann auch bei Kriterien, die für eine periphere Läsion sprechen eine zentrale Läsion vorliegen. Akuter „Schwindel" ohne Nystagmus ist selten, jedoch in der Akutphase bei Kleinhirninfarkten beschrieben [125]. Akute, kombiniert auftretende periphere und zentrale Störungen sind als Einzelfälle publiziert [126]. Auch bei einem positiven Kopfimpulstest kann in Einzelfällen ein Hirninfarkt vorliegen [127, 128].

Das zeigt, dass die Abgrenzung peripherer und zentraler Ursachen nach wie vor schwierig ist. Daher ist es wichtig, weitere Argumente zusammenzutragen, die für oder gegen eine zentrale Läsion sprechen. Begleitende Hirnnervenläsionen und Kopfschmerzen sind hinweisende Symptome. Aber auch begleitende Hörstörungen können für eine zentrale Ursache sprechen [128–130].

Apparative Untersuchungsmethoden, zu denen beim HNO-Facharzt auch eine Untersuchung der Hörfunktion zählt, erhöhen die diagnostische Sicherheit und dienen einer Quantifizierung von Störungen. Das Vorgehen ergibt sich aus dem Ergebnis orientierender Untersuchungen.

Trotz deutlicher Fortschritte in der Diagnostik von „Schwindel", liegen evidenzbasierte Untersuchungen für orientierende diagnostische Verfahren bisher kaum vor [131].

FAZIT

Im Rahmen einer Akutsymptomatik mit dem Leitsymptom „Schwindel" (akutes vestibuläres Syndrom) sind gegenwärtig orientierende Test hilfreich (z. B. fünfstufiges Verfahren [46, 49] und HINTS Test [47, 48]), um eine akute unilaterale periphere Ursache von einer zentralen Genese mit hoher diagnostischer Wahrscheinlichkeit abzugrenzen. Der klinische Kopfimpulstest und der Abdecktest spielen dabei eine zentrale Rolle.

7. Moderne apparative Untersuchung des vestibulären Systems

Moderne apparative Vestibularisdiagnostik, vor allem der Videokopfimpulstest und die VEMP-Diagnostik, haben in den letzten Jahren dazu geführt, dass eine komplexe Untersuchung der vestibulären Reflexstrukturen realisiert werden kann. Diese Untersuchungsmethoden sind in der Praxis in Deutschland immer mehr verbreitet [37–39, 42–45]. Auch die Anwendung im Rahmen der HNO-Begutachtung setzt sich zunehmend durch [56].

Während orientierende Untersuchungsmethoden eine qualitative Aussage über eine vestibuläre Störung geben, kann das Ausmaß der Beeinträchtigung mithilfe apparativer Methoden durch „Messung" ermittelt (quantifiziert) werden. Die Möglichkeiten der apparativen Diagnostik sind vielfältig (▶ **Tab. 3**). Nachfolgend werden die modernen Verfahren, der Videokopfimpulstest und die Diagnostik mittels zervikaler und okulärer vestibulär evozierter myogener Potenziale, ausführlich dargestellt und deren Stellung und Nutzen für die klinische Praxis kritisch diskutiert.

7.1 Diagnostik des VOR mit dem Videokopfimpulstest

Im Gegensatz zum qualitativen klinischen Kopfimpulstest quantifiziert und visualisiert der Videokopfimpulstest den VOR. Das Verhältnis von Kopf- und Augenbewegungen kann für jeden der 3 Bogengänge beider Seiten im Zeitverlauf separat dargestellt werden. Der Videokopfimpulstest ist gegenwärtig die einzige Methode zur Prüfung der vertikalen Bogengänge. Am besten ist die Methode für die Analyse des horizontalen VOR (hVOR) untersucht. Der Befund kann dokumentiert und als Videodatei gespeichert werden. Er stellt ein objektives Analyseverfahren dar. Aus physiologischer Sicht werden hochfrequente Anteile des VOR (ca. 3–5 Hz) gemessen, während die thermische Prüfung den niederfrequenten Bereich des VOR (ca. 0,005 Hz) reflektiert [37–39, 132, 133].

Der Videokopfimpulstest wird im klinischen Alltag immer häufiger eingesetzt. Die bisherigen Erfahrungen haben gezeigt, dass sein Haupteinsatzgebiet die Detektion peripherer Vestibulopathien ist. Wegen der Schlüsselrolle des klinischen Kopfimpulstests in der Differenzialdiagnostik des akuten vestibulären Syndroms ist der vKIT, der dem klinischen Kopfimpulstest überlegen ist, auch in Notfallambulanzen unverzichtbar. Nach McDougall et al. liefert der vKIT Ergebnisse, die mit der Methode der skleralen Magnetspulentechnik (engl.

Elektronischer Sonderdruck zur persönlichen Verwendung

Elektronischer Sonderdruck zur persönlichen Verwendung

▶ **Tab. 3** Funktionsprüfungen für die 5 labyrinthären Rezeptoren und reflektorischen Verbindungen.

Rezeptoren	Funktionsprüfung	Rezeptor-spezifität	Frequenz-selektivität	Seiten-spezifität	Statisch/ Dynamisch	Test-charakter	Stimulus	Quanti-fizierung	Zeitaufwand (min)
Horizontaler Bogengang	Klinischer Kopfimpulstest	J	HF	J	D	O	P	N	2
	Videokopfimpulstest	J	HF	J	D	O	P	J	10
	Dynamische Sehschärfe	J	HF	J	S	S	P	J	10
	Thermische Prüfung Wasser	N	NF	J	S	O	U	J	35
	Rotatorische Testverfahren	N	NF–MF	N	D	O	P	J	20
	Vibrationsnystagmus	N	?	J	D	O	P	J	10
Vorderer Bogengang	Klinischer Kopfimpulstest	J	HF	J	D	O	P	N	2
	Videokopfimpulstest	J	HF	J	D	O	P	J	10
	Dynamische Sehschärfe	J	HF	J	D	S	P	J	10
Hinterer Bogengang	Klinischer Kopfimpulstest	J	HF	J	D	O	P	N	2
	Videokopfimpulstest	J	HF	J	D	O	P	J	10
	Dynamische Sehschärfe	J	HF	J	D	S	P	J	10
Utriculus	AC oVEMP, BC oVEMP	J	250–4000 Hz	J	S	O	U	J	10
	SVV statisch/Kippung	J	N	J	S/D	S	P	J	15
	SVV zentrisch/exzentrisch	J	N	J	D	S	P	N	20
	SHV	N	N	J	D	S	P	J	15
	Exzentrische Rotation	J	NF–MF	J	D	O	P	J	20
	Head Heave Test	N	HF	J	D	O	P	J	10
Sacculus	AC cVEMP, BCV cVEMP * *	J	250–4000 Hz	J	S	O	U	N	10
	Schaumstoff-Posturografie	N	NF	N	D	S	P	J	10
Otolithenorgane	Langsamer Tandem-Gang	N	NF	N	D	S	P	N	2
	Schrägachsenrotation	N	NF-MF	N	D	O	P	J	25

NF: niederfrequentes, MF: mittelfrequentes, HF: hochfrequentes Testverfahren. S: statischer Test, D: dynamischer Test. O: Objektiver Test, S: Subjektiver Test., J: Ja, N: Nein, P: Physiologischer Stimulus, U: Unphysiologischer Stimulus. SVV: Subjektive Visuelle Vertikale, SHV: Subjektive haptische Vertikale. AC (Air Conduction: Luftleitung) BC (Bone Conduction: Knochenleitung). Ungefähre Zeitangaben mit Testvorbereitung und Pausen. Modifiziert nach [56].

scleral search coil method), dem bisherigen Standardverfahren der 3-dimensionalen Augenbewegungsanalyse [z. B. 14,18,19], vergleichbar sind [134]. Der vKIT ist ein nichtinvasives Verfahren und unabhängig vom Zustand des äußeren und Mittelohres einfach und mit relativ kurzem Zeitaufwand (ca. 10 min) durchführbar [135]. Die Diagnostik mit dem vKIT ist auch im Kindesalter möglich [136].

7.1.1 Anatomische und physiologische Grundlagen

Der adäquate Reiz für die Erregung aller Bogengangsrezeptoren ist ein Drehbeschleunigungsreiz. Man spricht deshalb auch vom angulären VOR. Das Bogengangssystem ist paarig vorhanden und erfasst Drehbeschleunigungen in allen 3 Dimensionen des Raumes. Kopfbeschleunigungsreize werden über den Rezeptor und nachgeschaltete Neurone innerhalb kürzester Zeit, nahezu verzögerungslos (ca. 7–10 ms), zu den Augenmuskeln fortgeleitet. Dies geschieht im Alltag unmerklich. Vestibulookuläre Reflexe (VOR) zählen zu den schnellsten Reflexen im menschlichen Körper. Gemeinsam mit den o. g. Systemen der Augenbewegung und unter der Voraussetzung eines normalen Visus realisieren sie bei allen alltäglichen Bewegungen u. a. ein stabiles Abbild auf der Retina (Blickstabilisierung). Der VOR ist zentraler Bestandteil des Orientierungssinnes [38, 39, 132].

Der vKIT prüft die Fähigkeit zur Blickstabilisierung. Im 3-dimensionalen Raum können alle 3 Bogengänge seitenspezifisch in der jeweils optimalen Arbeitsebene stimuliert werden. Die horizontalen Bogengänge werden bei einer Kopfbewegung in der horizontalen Ebene (HOR) selektiv gereizt. Die vertikalen Bogengänge, die beim Aufblick auf den Kopf einen nach außen offenen Winkel von etwa 90° bilden, sind so angeordnet, dass der linke vordere und der rechte hintere Bogengang in einer Ebene gelegen sind. Diese optimalen Stimulationsebenen bezeichnet man nach der Lage der Bogengänge als RALP-Ebene (Right Anterior Left Posterior) und LARP-Ebene (Left Anterior Right Posterior). Eine „Messung" des VOR erfolgt beim Videokopfimpulstest wie beim klinischen Kopfimpulstest mit Kopfbeschleunigungen in allen Ebenen der Bogengänge (HOR, RALP, LARP). Die besondere Anordnung der Bogengangspaare bedingt eine antagonistische Antwort („Push-pull-Prinzip"), was eine gleichzeitige Inhibition („push") und Exzitation („pull") von vestibulären Neuronen gewährleistet. Die Reizung jedes Bogengangsrezeptors durch Kopfimpulse führt deshalb zu einer selektiv messbaren reflektorischen Augenbewegung (VOR) für jeden der 3 Bogengänge [38, 39].

7.1.2 Durchführung und Messbedingungen

Aus gerätetechnischer Sicht besteht der „Videokopfimpulstest" aus einer sehr leichten Videobrille, in die ein Gyroskop zur Messung der Kopfbewegungen integriert ist, mit Soft- und Hardware (z. B. Laptop). Bei der Untersuchung steht der Untersucher hinter dem sitzenden Patienten. Der Patient fixiert mit weit geöffneten Augen ein stationäres Blickziel in Augenhöhe (Entfernung ca. 1,5 m). Die Beleuchtung des Raumes muss ausreichend sein. Vor jeder Messung sollte eine Kalibration durchgeführt werden. Kontaktlinsen können getragen werden. Im Schrifttum werden unterschiedliche und aus klinischer Sicht in etwa gleichwertige Methoden für die Stimulation (z. B. Umfassen des oben Kopfes, Kopfbewegung entlang des horizontalen Unterkieferastes, Bewegung von der Mitte nach außen oder von außen nach „innen") beschrieben [137–139].

Es sollten ca. 5–10 Kopfimpulse zu jeder Seite in allen optimalen Stimulationsebenen (HOR, RALP, LARP) erfolgen. Die durch Kopfimpulse induzierte Winkelgeschwindigkeit sollte ca. > 150°/s betragen, die Kopfrotation ca. 20 Grad nicht überschreiten. Der induzierte VOR im Zeitverlauf wird vom Ausmaß der Kopfrotation und der Kopfbewegung beeinflusst. Bei einem intakten VOR ist die Kopf- und Augenbewegung nach ca. 100–200 ms beendet. Während der Untersuchung können die induzierten Kopfimpulse und der Ablauf der Augenbewegung in Echtzeit über einen Monitor beobachtet und demonstriert werden [38, 39].

7.1.3 Bewertung der Ergebnisse

Für die Bewertung der Ergebnisse sind derzeit der „Gain" beider Seiten, die Gainasymmetrie [%] und das Auftreten von Korrektursakkaden von Bedeutung. Am besten ist bisher diesbezüglich der hVOR untersucht. Zur Diagnostik der vertikalen Bogengänge gibt es bisher nur wenige Erfahrungen [35, 36, 140, 141].

Der „Gain"-Wert (Verhältnis der Augen- zur Kopfbewegung) beider Seiten beträgt, in Abhängigkeit von der Gerätevariante und den Untersuchungsbedingungen, beim Gesunden etwas weniger als 1 (ca. 0,8–1). Vermindert sich die Augenbewegung, reduziert sich auch der Gain. Bei den auf dem Markt verfügbaren Systemen werden sowohl unterschiedliche Algorithmen zur Erkennung der Augenbewegung als auch verschiedene mathematische Methoden bei der Kalkulation des Gainwertes eingesetzt. Alhabib und Saliba identifizierten (bis heute, 2006) 6 Systeme, mit denen Untersuchungen in der Praxis weltweit durchgeführt werden. Der Grenzwert für einen normalen hVOR-Gain war mit den verschiedenen Systemen sehr stabil (< 0,79 – < 0,81) [142].

Das Seitenverhältnis beider Gainwerte wird als Gainasymmetrie bezeichnet und wird in [%] angegeben. Wir bewerten ein Gain-Seitenverhältnis von > 8,5 % als pathologisch [143].

Korrektursakkaden sind reflektorische Sakkaden, die sich dann manifestieren, wenn Störungen des VOR auftreten. Eine Beeinträchtigung des VOR führt dazu, dass das Auge bei einer impulsartigen Stimulation die Kopfbewegung bei Blickfixation nicht mehr erreicht. Das Auge bleibt hinter der Kopfbewegung zurück. Um den Blick stabil zu halten, muss es deshalb eine Korrektur in Form einer Sakkade ausführen (Refixationssakkade). Bei Störungen des VOR werden Korrektursakkaden in Form von verdeckten (engl. covert, d. h. im Zyklus der Kopf-Augen-Bewegung verborgen) und offenen Sakkaden (engl. overt, d. h. nach Beendigung des Kopfimpulses) [35, 36, 143, 144] induziert. Wir haben bei chronischen peripheren Vestibulopathien nur 3 Varianten von Korrektursakkaden beobachtet: Isoliert auftretende verdeckte Sakkaden, alleinige offene Sakkaden und die Kombination beider Sakkadenformen. Eine Beziehung zwischen Sakkadentyp und Erkrankung bestand nicht. Sakkaden mit geringer Amplitude (ca. < 50 °/s) haben unseres Erachtens keine pathologische Bedeutung [143]. Mossman et al. stellten fest, dass sich der Gainwert des hVOR mit zunehmendem Alter um ca. 5–10 % reduziert [145]. Kompensatorische Sakkaden zeigten keine Altersabhängigkeit. Auch andere Arbeitsgruppen konnten eine Reduktion des Gainwertes im höheren Lebensalter (> 70) nachweisen [146–149]. Anson et al. wiesen auf den Zusammenhang einer Gainreduktion mit einer Zunahme der Amplitude von Korrektursakkaden im Alter hin. Dies wird mit einer Beeinträchtigung hochfrequenter, irregulärer vestibulärer Typ-1-Fasern durch „Altersprozesse" erklärt [146, 147]. Die Interpretation im höheren Lebensalter (ca. > 70) muss also mit diesbezüglich korrigierten Referenzbereichen erfolgen. Kor-

Elektronischer Sonderdruck zur persönlichen Verwendung

rektursakkaden ohne Krankheitswert können im Alter gehäuft auftreten. Die exakte Identifizierung physiologischer bzw. pathologischer offener Sakkaden ist jedoch bei älteren Patienten schwierig [146–148].

Eine akute einseitige vestibuläre Störung beeinflusst hauptsächlich den Gain der Seite der Läsion. Es sollte jedoch auch die Gegenseite berücksichtigt werden. Bei unilateralen Vestibulopathien kann es z. B. zu einer Reduktion des hVOR-Gain der gesunden Seite kommen [150]. Diese Gainveränderung wird z. B. bei der „Neuritis vestibularis" im Rahmen einer vestibulären Kompensation beobachtet. Beurteilt man in diesen Fällen die Gainwerte und das Gain-Seitenverhältnis entsprechend den Referenzbereichen, kann sich so das Bild einer bilateralen Vestibulopathie mit erniedrigten Gainwerten beiderseits präsentieren. Die Ursache ist nicht vollständig geklärt. Es werden zentrale regulatorische Prozesse aber auch Modulationen der efferenten Nervenbahnen diskutiert [150–153, 154]. Auch Vorschädigungen des VOR-Gain können bei der Bewertung der Ergebnisse des vKIT Schwierigkeiten bereiten.

FAZIT

Der Videokopfimpulstest reflektiert objektiv die hochfrequente Funktion des VOR. Er ist die einzige apparative Testmethode zur Prüfung der vertikalen Bogengänge. Für die Beurteilung sind offene und verdeckt auftretende Korrektursakkaden, das Verhältnis von Kopf- und Augenbewegung (Gain-Wert) sowie der Gain-Wert beider Seiten (Gainasymmetrie) von Bedeutung.

7.1.4 Klinischer vs. Videokopfimpulstest

Vom klinischen Kopfimpulstest wurde bisher angenommen, dass er in der Lage ist, bei Prüfung der hVOR Ergebnisse mit hoher Testeffizienz zu liefern, die für oder gegen das objektive Vorhandensein einer vestibulären Störung sprechen. Aktuelle Untersuchungen haben jedoch gezeigt, dass die Sensitivität dieses Tests nur 66 % beträgt (Spezifität 86 %). Der positive prädiktive Wert betrug 44 % und der negative prädiktive Wert 96 % [154]. Neben subjektiven Einschätzungen (z. B. Erfahrung des Untersuchers) und unterschiedlicher Testmethodik (z. B. Kopfgeschwindigkeit und Kopfdrehung) spielen die Art der Korrektursakkaden (offenen oder verdeckte bzw. die Kombination beider) und die Beeinträchtigung des hVOR-Gain eine Rolle [154].

Verdeckte Sakkaden entziehen sich der visuellen Analyse. Wie erläutert, sind sie im Zyklus der Kopf-Augen-Bewegung verborgen. Auch früh auftretende offene Sakkaden können sich der Erkennung mit dem klinischen KIT entziehen.

Wie oft treten verdeckte Sakkaden im akuten und chronischen Stadium bei vestibulären Störungen auf? Für das akute vestibuläre Syndrom gibt es diesbezüglich keine Untersuchungen. Für unterschiedliche chronische periphere Vestibulopathien haben wir einen Wert von ca. 15 % ermittelt [143]. Periphere Vestibulopathien können sich mit isolierten verdeckten Sakkaden präsentieren, die mit der klassischen Testdurchführung des klinischen Kopfimpulstests vom Untersucher nicht erkannt werden. Tjernström und Magnusson haben festgestellt, dass höheramplitudige Kopfauslenkungen zu einer Demaskierung der verdeckten Sakkade beitragen können („uncover-Test"). Dieser „Trick" kann in der klinischen Praxis bei der Durchführung des klinischen Kopfimpulstests genutzt werden [155].

Höhergradige Beeinträchtigungen des hVOR bzw. eine größere Seitendifferenz bei der thermischen Prüfung führen bei unilateralen Vestibulopathien mit dem klinischen Kopfimpulstest zu einer höheren Sensitivität als geringere [40, 41]. Diese für die Praxis wichtige Erkenntnis für den klinischen KIT [41] wurde kürzlich auch bei Untersuchungen mittels vKIT bestätigt [154, 156, 157]. Als Grenzbereich gilt eine Seitendifferenz der thermischen Prüfung von ca. 40–50 %. Bei einer höhergradigen Beeinträchtigung des hVOR nimmt demnach auch die Sensitivität des klinischen Kopfimpulstests deutlich zu [154].

Das neurale Schädigungsmuster bei unilateralen Vestibulopathien scheint dabei eine entscheidende Rolle zu spielen. Schädigungen schneller vestibulärer Typ-1-Fasern spielen offenbar für das Zustandekommen einer pathologischen thermischen Prüfung eine untergeordnete Rolle oder es muss erst eine erhebliche Beeinträchtigung der schnellen Nervenfasern erfolgt sein, bis auch der Kopfimpulstest pathologische Resultate zeigt. Diese Beobachtung zeigt auch, dass Videokopfimpulstest und thermische Prüfung keine identischen Aussagen liefern können.

FAZIT

Mit dem klinischen Kopfimpulstest wird vorwiegend der hVOR (z. B. horizontale Bogengänge) qualitativ geprüft (Auftreten einer offenen Korrektursakkade). Mit dem „uncover Test" [155] lassen sich verdeckte Sakkaden ggf. demaskieren. Der Videokopfimpulstest besitzt eine höhere diagnostische Präzision als der klinische Kopfimpulstest.

7.1.5 Videokopfimpulstest und thermische Prüfung

Mit der Einführung des Videokopfimpulstests stellte sich die Frage nach der alleinigen Durchführung des Testverfahrens in der Vestibularisdiagnostik mit „Ersatz" der thermischen Prüfung. Vorschnell wurde der Verzicht auf die bisherige dominierende Methode, die thermische Prüfung, ausgerufen [158].

Zur Stellung von thermischer Prüfung und vHIT in der Vestibularisdiagnostik gibt es inzwischen hinsichtlich der Prüfung des hVOR gesicherte Erkenntnisse:

Die thermische Prüfung erfasst im Wesentlichen die Funktion der lateralen Bogengänge [159]. Es wird hauptsächlich der hVOR geprüft. Das Zustandekommen der VOR-Antwort beruht wahrscheinlich auf mehreren Faktoren, die Schwerkraft ist jedoch nicht der alleinige Faktor [160]. Thermische und neurale Effekte sowie der zentrale Geschwindigkeitsspeicher (engl. velocity storage) modulieren die Antwort des VOR [161]. Der Videokopfimpulstest beruht auf einer bei Blickstabilisierung geprüften direkten Analyse des VOR bei relativ hochfrequenter Stimulation infolge einer Reizung vorwiegend schneller Nervenfasern des VOR [162–165].

Für das Zustandekommen der VOR-Antwort als Folge der thermischen Prüfung sind wahrscheinlich andere Mechanismen verantwortlich als beim Videokopfimpulstest [160]. Höherfrequente Antworten, die vorzugsweise durch irreguläre vestibuläre Typ-1-Afferenzen vermittelt werden, spielen beim hochfrequenten Videokopfimpulstest eine tragende Rolle. Bei der niederfrequenten thermischen Prüfung sind offenbar andere, langsamer feuernde vestibuläre Neurone bzw. der zentrale Geschwindigkeitsspeicher beteiligt [162–165]. Ein selektiver „Schaden" der schnellen Typ-1-Fasern

Elektronischer Sonderdruck zur persönlichen Verwendung

würde also zu einer Auffälligkeit im Videokopfimpulstest (Gainreduktion auf der betroffenen Seite, Auftreten von Refixationssakkaden) führen. Eine Beeinträchtigung von Nervenfasern, die nicht an der Entstehung des Videokopfimpulstests beteiligt sind, würde sich in einer Pathologie in der thermischen Prüfung widerspiegeln (Seitendifferenz >25 %).

Setzt man nun beide Methoden bei definierten Schwindelsyndromen ein, gelangt man zu der Erkenntnis, dass sich die Ergebnisse tatsächlich voneinander unterscheiden können. In der Praxis werden sowohl Fälle mit einer normalen thermischer Erregbarkeit und pathologischem Videokopfimpulstest, solche mit einem normalen Ergebnis im Videokopfimpulstest und pathologischer thermischer Prüfung sowie Mischformen beobachtet, bei denen das Ergebnis in beiden Fällen pathologisch ist [157, 166].

Aktuelle Untersuchungen bei peripheren Vestibulopathien haben folgende Besonderheiten gezeigt: Bei Patienten mit einem Vestibularisschwannom weist die thermische Prüfung eine höhere Sensitivität als der vKIT auf [36, 167]. Die Seitenasymmetrie korrelierte mit dem Tumorstadium [167]. Aufgrund der vorzugsweisen Affektion von Nervenfasern des niederfrequenten Frequenzbereiches des hVOR und der geringen Affektion des hochfrequenten Bereiches, repräsentiert durch den vKIT, ist die thermischen Prüfung in der Diagnostik des Vestibularisschwannomes unverzichtbar. Patienten, die unter chronischem „Schwindel" aufgrund eines Vestibularisschwannoms leiden, werden, unabhängig von der Tumorgröße, mit der thermischen Prüfung eher und besser als „krank" identifiziert als mit dem Videokopfimpulstest (hVOR) [161].

Beim Morbus Menière finden sich pathologische Testresultate des Videokopfimpulstests ebenfalls seltener [168, 169]. Auch bei Patienten mit einer vestibulären Migräne findet sich in der Mehrzahl eine Auffälligkeit bei der thermischen Prüfung als im Videokopfimpulstest [168].

Die „Neuritis vestibularis" ist häufiger mit einer Beeinträchtigung des Hochfrequenzbereiches des hVOR assoziiert. Im akuten Stadium zeigte sich im Vergleich beider Methoden in ca. 2/3 der Fälle ein pathologischer Videokopfimpulstest, im Zeitverlauf (eingeschlossen die Fälle, bei denen sich eine partielle oder vollständige Erholung zeigte) änderte sich das Verhältnis. Hier war der Videokopfimpulstest in ca. 1/3 der Fälle pathologisch [157, 163–166].

Einzelbeobachtungen gibt es zum Syndrom des erweiterten Aquaeductus vestibuli (pathologische thermische Prüfung, negativer vKIT) [170].

Somit deutet sich ein erkrankungspezifisches Bild der Beeinträchtigung bei peripheren Vestibulopathien an, wenn der hVOR mit der thermischen Prüfung und mit dem vKIT geprüft wird. Das Testergebnis von thermischer Prüfung und Videokopfimpulstest dissoziiert häufig. Dies ist wahrscheinlich auch durch eine Schädigung unterschiedlicher Faseranteile (s. o.) des VOR erklärbar.

Für die klinische Praxis ergeben sich derzeit folgende Konsequenzen:

- A. Bei akuten Störungen (akutes vestibuläres Syndrom) hat der Einsatz des Videokopfimpulstests wegen der höheren Sensitivität und Spezifität Priorität vor der Durchführung der thermischen Prüfung.
- B. Bei chronischen Affektionen zeigen sich nach aktueller Datenlage bei den meisten peripheren Vestibulopathien zu einem höheren Prozentsatz Auffälligkeiten bei der thermischen Prüfung als mit dem vKIT. In Unkenntnis der Erkrankung hat demnach der Einsatz der thermischen Prüfung vor der Durchführung des vKIT Priorität.
- C. VKIT und thermische Prüfung sind in der apparativen Vestibularisdiagnostik unverzichtbar und konkurrieren auch nicht miteinander, sondern ermöglichen eine erweiterte, frequenzdynamische Beurteilung des hVOR. Für eine umfassende, differenzierte Diagnostik müssen beide Methoden eingesetzt werden.
- D. Ab einer Seitenasymmetrie von ca. 40 % in der thermischen Prüfung kann ein positiver KIT bzw. vKIT erwartet werden. Ein positiver vKIT spricht meistens auch für eine pathologische thermische Prüfung. Aus pragmatischer Sicht kann in solchen Fällen ggf. auf die thermische Prüfung verzichtet werden. Einige Autoren plädieren deshalb dafür, die Diagnostik mit dem Videokopfimpulstest zu beginnen [166, 171]. Das ist nach bisherigen Erkenntnissen bei einem V. a. eine „Neuritis vestibularis" sinnvoll.

Die frequenzspezifischen Besonderheiten des hVOR haben zum Konzept einer differenzierten Analyse der vestibulären Rezeptorfunktion geführt [37]. Danach kann u. a. eine umfassende Analyse des hVOR mithilfe weiterer Testverfahren erfolgen. Diese Aussage geht in die Gesamteinschätzung über den Status der 5 Rezeptoren und der nachgeschalteten Reflexwege ein [37].

FAZIT

Videokopfimpulstest (hochfrequentes Testverfahren) und thermische Prüfung (niederfrequentes Testverfahren) reflektieren unterschiedliche Funktionen des VOR. Bei periphere Vestibulopathien ist das Bild der Beeinträchtigung bei Anwendung beider Testverfahren erkrankungsspezifisch und nicht einheitlich. Bei einer Seitendifferenz von ca. >40 % in der thermischen Prüfung zeigt der Kopfimpulstest (hVOR) meist pathologische Resultate.

7.1.6 Der Videokopfimpulstest in der Notfallambulanz

Die Vergleichbarkeit von Studien, die das Leitsymptom „Schwindel" und die Häufigkeit eines Schlaganfalls evaluiert haben, ist z. B. hinsichtlich der Einschlusskriterien eingeschränkt. Nach bisheriger Studienlage muss im Falle einer Akutsituation mit „Schwindel", z. B. in einer Notfallambulanz, in ca. 2,5 % der Fälle mit einer zentralen neurologischen Komplikation gerechnet werden [171–176].

Mantokoudis et al. [177] haben kürzlich anhand des Videokopfimpulstests und der thermischen Prüfung diagnostische Kriterien ermittelt, die für einen Schlaganfall bzw. für oder gegen eine periphere Vestibulopathie im Notfall (akutes vestibuläres Syndrom) sprechen. Eine große Gaindifferenz mit dem vKIT spricht für eine „Neuritis vestibularis". Bei einem Schlaganfall mit Beteiligung der PICA ist der hVOR-Gainwert meistens normal. Allerdings zeigt die thermische Prüfung in bis zu 22 % der Fälle pathologische Ergebnisse. Eine geringere Gaindifferenz (<20 % Gain-Asymmetrie) spricht für einen AICA-Infarkt. Der HNO-Arzt ist aufgrund seiner fachlichen Kompetenzen in die Diagnostik eines Schlaganfalls eingebunden und trägt hier eine Verantwortung im Rahmen der Notfalldiagnostik. Bei Nut-

Elektronischer Sonderdruck zur persönlichen Verwendung

zung des Videokopfimpulstests in Kombination mit orientierenden Untersuchungen erhöht sich die diagnostische Sicherheit bei der Erkennung zentraler neurologischer Störungen.

Die klinische Evaluierung des Videokopfimpulstests im klinischen Alltag steht erst am Anfang. Trotzdem hat der Test innerhalb kürzester Zeit einen festen Platz in der Vestibularisdiagnostik eingenommen. Aktuelle Studien haben gezeigt, dass z. B. auch Alkohol und Medikamente das Ergebnis beeinflussen können [178–180]. Darüber hinaus zeigt sich, dass der hochfrequente hVOR durch Gentamicin frühzeitig beeinträchtigt wird. Das hat Bedeutung im Rahmen der Erkennung ototoxischer Störungen (Monitoring bei systemischer Gentamicingabe) bzw. in der Therapiekontrolle (intratympanale Gentamicinapplikation beim Morbus Menière) [50, 181].

Detaillierte Analysen von Sakkaden haben in der letzten Zeit zu neuen Erkenntnissen geführt, sind aber bisher für die tägliche Anwendung in der klinischen Praxis derzeit noch wenig untersucht [182, 183].

7.2 Otolithenfunktion: Vestibulär evozierte myogene Potenziale

Vestibulär evozierte myogene Potenziale haben sich in den letzten Jahren zu einem unverzichtbaren diagnostischen Instrument bei der Abklärung von „Schwindel“ entwickelt. Die vestibuläre Stimulation erfolgt dabei durch überschwellige akustische Stimuli, vorzugsweise in Luftleitung. Die Methodik ist bis heute gut evaluiert.

7.2.1 Anatomische und physiologische Grundlagen

Die paarig angelegten Otolithenorgane sind ovalär geformt, ca. 1–2 mm^2 groß und etwas gewölbt [184]. Der Utriculus, in Horizontalebene gelegen, befindet sich etwa in Projektion auf den unteren inneren Orbitarand, der Sacculus, ca. in der Sagittalebene, ungefähr in Projektion auf den Tränenkanal. Die Otolithenorgane vermitteln aufgrund der Trägheit der in der Otolithenmembran in ca. 2–3 Schichten vorhandenen Otokonien Linearbeschleunigungsreize, Kopfkippungen bzw. die Relation zum Gravitationsvektor [185]. Die Reizfortleitung erfolgt über den Nervus vestibularis inferior (Sacculus) und den Nervus vestibularis superior (Utriculus). Der Voits-Nerv ist eine Anastomose zwischen Sacculus und Nervus vestibularis superior, die vom Hakenanteil, einem kleinen Bestandteil des Sacculus, ausgeht [186]. Diese Doppelinnervation des Sacculus trägt dazu bei, dass bei einer Stimulation des Utriculus auch über den Sacculus einige Nervenimpulse den Nervus vestibularis superior erreichen. Im Rahmen der phylogenetischen Entwicklung wurden in beiden Otolithenorganen akustisch sensitive Zellen konserviert. Die physiologische Funktion dieser Zellen ist verlorengegangen, da sie offenbar keinem evolutionären Druck unterlag [187]. Die rudimentäre akustische Empfindlichkeit von parastriolären vestibulären Zellen in Utriculus und Sacculus wird im Rahmen der VEMP-Diagnostik ausgenutzt. Mit überschwelligen akustischen Stimuli (z. B. 100 dB nHL), optimalerweise bei 500 Hz, können reflektorische Nervenimpulse vorwiegend irregulärer otolithärer Neuronen aktiviert werden [188, 189]. Die generierten elektrischen Potenziale lassen sich mittels Oberflächenelektromyografie von zervikalen (Musculus sternocleidomastoideus) und okulären Ableitungen (M. obliqus und M. rectus inferior) objektivieren und man erhält jeweils typische VEMP-Kurven [23–25, 33, 34, 44, 45]. Deren Morphologie (Amplitude und Latenzzeit) im Zeitverlauf und im Seitenvergleich (Amplitudenverhältnis, Latenzzeitverhältnis) wird in der Diagnostik als Maß für die Funktion genutzt. Über die Herkunft der okulären VEMP-Ableitungen gab es in den letzten Jahren kontroverse Diskussionen, insbesondere aufgrund der o. g. Doppelinnervation des Sacculus [76–79]. Heute ist akzeptiert, dass cVEMP und oVEMP in Luftleitung ein Indikator für die überwiegende Sacculusfunktion (sacculocollischer Reflex) bzw. Utriculusfunktion (utriculookulärer Reflex) sind [75]. Beide Methoden werden in der letzten Zeit immer häufiger in der täglichen klinischen Praxis sowie im Rahmen der HNO-Begutachtung eingesetzt. VEMP sind in jedem Lebensalter einsetzbar [44, 45, 56].

7.2.2 Zervikale vestibulär evozierte myogene Potenziale

Colebatch und Halmagyi haben 1992 erstmals über die Methodik der zervikalen vestibulär evozierte myogene Potenziale publiziert [23]. In der Praxis hat sich die Ableitung über dem oberen Anteil des M. sternocleidomastoideus durchgesetzt [33, 34, 44, 45].

Vor jeder VEMP-Untersuchung sind eine mikroskopische Ohruntersuchung (ggf. Entfernung von Cerumen, Einschätzung der Gehörgangs- und Trommelfellverhältnisse) sowie eine audiologische, Diagnostik (z. B. Tympanometrie, Tonschwellenaudiometrie, Ermittlung der Luft- und Knochenleitungsschwellen) empfehlenswert. Schallleitungsstörungen führen, je nach Ausmaß, zu einer Reduktion aller VEMP-Antworten. Schallempfindungsstörungen (auch eine Surditas) hingegen beeinträchtigen den Untersuchungsgang der VEMP nicht.

Für die tägliche klinische Praxis sind derzeit Ableitungen mittels Luftleitung am besten evaluiert. Knochenleitungsstimulationen sind im Falle einer Schallleitungsstörung möglich. Für die Untersuchung mittels Luftleitung eigenen sich Einsteckhörer oder Kopfhörer. Voraussetzung für die VEMP-Messungen ist ein VEMP-Modul. Die Oberflächenelektroden können z. B. in den Bereich des oberen Drittels beider M. sternocleidomastoidei, in Stirnmitte (neutrale Elektrode) und im Bereich des Jugulums (Referenzelektrode) angebracht werden. Für eine schnelle und störungsfreie Messung sind niedrige Impedanzen (z. B. $<5\,k\Omega$) erforderlich. Bei der Messung im Sitzen oder Liegen wird der Kopf zur Gegenseite gedreht bzw. leicht nach vorn geneigt oder angehoben, sodass der m. sternocleidomastoideus der stimulierten Seite angespannt ist. Während der cVEMP-Ableitungen hat sich die simultane Kontrolle der Muskelvorspannung mittels EMG durchgesetzt [190–192]. Als Stimulusfrequenz wird entsprechend den aktuellen internationalen Empfehlungen [192] zunächst die Frequenz der besten akustischen Empfindlichkeit der Otolithenorgane gewählt (Stimulusfrequenz 500 Hz). Bei dieser Frequenz finden sich die niedrigsten Schwellen und die höchsten Amplituden. Als Stimulus eignen sich Click-Stimuli oder Burst-Reize. Clicks besitzen jedoch einen relativ breiten Frequenzgang mit Hochfrequenzanteilen und die frequenzspezifische Stimulation ist unspezifischer als bei Burstreizen [193]. Für die Stimulation eignen sich z. B. 50–100 Wiederholungen bis zur Ausbildung eines typischen Amplitudenkomplexes bei z. B. 100 dB (nHL). CVEMP sind inhibitorische Reflexantworten. Als objektives Zeichen eines intakten sacculocollischen Reflexes finden sich bei ipsilateraler Stimulation ipsilaterale biphasische Muskelpotenziale (positives Potenzial bei ca. 13 ms und negatives Potenzial bei ca. 23 ms) sowie akustisch generierte Potenziale bei ca. 33 ms und ca. 44 ms, deren Eigenschaften bisher nicht exakt untersucht worden sind [33, 34, 44, 45]. Die Amplituden (engl. peak-to-peak: Messung der Amplitudenmaxima) sind in Abhängigkeit vom Alter starken Schwankungen unterworfen und betragen ca. $<500\,\mu V$.

Elektronischer Sonderdruck zur persönlichen Verwendung

7.2.3 Okuläre vestibulär evozierte myogene Potenziale

Da die Nervenfasern des utriculookulären Reflexes zentral zur Gegenseite kreuzen, erfolgt die Ableitung der Muskelpotenziale bei den oVEMP in Luft- oder Knochenleitung von der kontralateralen Seite. Die Oberflächenelektroden zur Analyse der oVEMP können z. B. am Orbitaunterrrand beiderseits und die Referenzelektroden ca. 1 cm parallel darunter platziert werden. Für die Neutralelektrode empfiehlt sich die Stirnmitte. Govender et al. haben kürzlich eine modifizierte Elektrodenlage vorgeschlagen, die ebenfalls hohe oVEMP-Amplituden garantiert [194]. Der Patient muss während der Stimulation nach oben blicken, um die äußeren Augenmuskeln, den M. obliquus und rectus inferior, anzuspannen.

OVEMP sind exzitatorische elektromyografische Antworten. Eine elektromyografische Kontrolle der Muskelanspannung während der Messung ist nicht erforderlich. Das klassische oVEMP-Potenzial ist ebenfalls biphasisch (negatives Potenzial bei ca. 10 ms, positives Potenzial bei ca. 5 ms). Die Amplituden sind kleiner als bei den cVEMP (ca. < 20 µV) und erreichen z.T. den Nanovoltbereich [33, 34, 42–45]. Der Blickwinkel nach oben und horizontale Blickabweichungen sowie Körperposition beeinflussen die oVEMP-Ergebnisse. Die Kopfrotation und der Visus haben keinen signifikanten Einfluss auf die Ergebnisse [195].

7.2.4 Bewertung der Ergebnisse

Die VEMP-Ableitung in Luftleitung (500 Hz) stellt die klassische Stimulationsmethode in der Praxis dar. Für die Bewertung der Ergebnisse nutzt man die Amplitude (Messung zwischen den Amplitudenmaxima [µV]) der erhaltenen Messung und die zugehörigen Latenzzeiten [s] sowie das Amplitudenverhältnis (Asymmetrieverhältnis = AV [%]). In die Berechnung des AV gehen die jeweils größeren (g) und kleineren (k) Amplituden (A) beider Seiten ein: AV = 100 (Ag−Ak)/(Ag−Ak). Ein Amplitudenverhältnis von > 50 % ist pathologisch [192]. Damit kann eine Quantifizierung der Befunde vorgenommen werden. Die Angabe der Referenzbereiche schwankt in der Literatur z. T. erheblich [33, 34, 141, 192].

Pathologische Latenzzeiten und Amplitudenverhältnisse sprechen für eine Beeinträchtigung des jeweiligen Reflexes. Es muss jedoch die gesamte Reflexstrecke berücksichtigt werden, da sowohl die Otolithenorgane als auch, der obere oder untere Gleichgewichtsnerv, zentrale Bahnen oder selten auch die Muskelfunktion beeinträchtigt sein können [196]. Der Einsatz der VEMP setzt eine vorherige differenzialdiagnostische Einordnung der Beschwerden voraus.

Die Abnahme der Muskelvorspannung (cVEMP) mit zunehmendem Alter [190] und die altersassoziierte Rarefizierung der vestibulären Nervenfasern und Sinneszellen, u. a. in Utriculus und Sacculus [197], tragen dazu bei, dass VEMP-Ableitungen ca. ab dem 60. Lebensjahr nicht mehr in 100 % der Fälle gelingen [198, 199]. Das kann die Interpretation der VEMP und somit die Beurteilung der Otolithenfunktion im höheren Lebensalter erschweren.

Unterschiedliche Stimulusmodalitäten (z. B. Art des Stimulus, Ort der Stimulation, Stimulusfrequenz) haben einen wesentlichen Einfluss auf die VEMP-Amplituden [33, 34, 44, 45, 200].

FAZIT

Zervikale bzw. okuläre VEMP in Luftleitung (500 Hz) reflektieren die überwiegende Sacculus- bzw. Utriculusfunktion. Für die Bewertung der Ergebnisse werden die Amplitude, die Latenzzeiten sowie das Amplitudenverhältnis genutzt. Bei den cVEMP muss die Muskelvorspannung bei der Referenzbereichermittlung berücksichtigt werden.

7.2.5 Modifikationen der VEMP-Diagnostik

Neben der Luftleitungsreizung wird in der Literatur die Stimulation mittels Knochenleitung, z. B. mit herkömmlichen Knochenleitungshörern, Minishakern oder einem Reflexhammer, beschrieben.

Eine Reizung mittels Knochenleitung kann z. B. in Stirnmitte oder im Bereich des Mastoids durchgeführt werden [33, 34, 44, 45, 201]. Sie kann z. B. dann sinnvoll sein, wenn eine Schalleitungsstörung (z. B. Trommelfellperforation, offene Mastoidhöhle) vorhanden ist. Govender et al. vermuten unterschiedliche Mechanismen bei der Stimulation der Otolithenorgane, wobei die Knochenleitungsreize eher zu einer Reizung der Otolithenmembran und die Luftleitungsstimulation eher zu einer direkten Reizung akustisch sensitiver vestibulärer Haarzellen führen soll [202].

Die akustische Reizung der Otolithenorgane ist neben der optimalen Stimulusfrequenz bei 500 Hz mit weiteren Stimulusfrequenzen (< 100–> 4 kHz) möglich. Eine ergänzende VEMP-Analyse ist bspw. im Falle traumatischer Störungen und peripherer Vestibulopathien mit veränderter Innenohrmechanik sinnvoll [193, 203]. So konnten u. a. Sandhu et al. und Kim-Lee et al. feststellen, dass es beim Morbus Menière zu frequenzdynamischen Veränderungen mit Verschiebung der VEMP-Amplitudenmaxima in den höherfrequenten Bereich (bis zu 1 kHz) kommt [204, 205]. Frequenzdynamische Veränderungen sind auch für das Dehiszenzsyndrom [206], die vestibuläre Migräne [207] und im höheren Lebensalter [199] beschrieben, jedoch noch wenig evaluiert. Für eine VEMP-Multifrequenzanalyse haben wir kürzlich die gleichzeitige Applikation mehrerer Stimulusfrequenzen mit einem speziellen Burstreiz vorgeschlagen [208]. Damit lassen sich mehrere Frequenzen quasi simultan in einem Untersuchungsgang unter gleichzeitiger Kontrolle der applizierten akustischen Energie ableiten.

Da es sich bei den VEMP-Untersuchungen um eine überschwellige Diagnostik handelt, ist zu empfehlen, den VEMP-Stimulus so einzusetzen, dass die applizierte akustische Energie gering gehalten wird [209, 210]. Mattingly et al. haben kürzlich über einen Hörverlust bei der VEMP-Diagnostik berichtet [211].

Die Nutzung von Chirp-Stimuli scheint eine vielversprechende Modifikation der VEMP-Analyse zu sein, insbesondere auch im Rahmen der Diagnostik frequenzdynamischer Veränderungen der Otolithenorgane [193, 212]. Chirps sind spezielle Reize, deren Frequenzgehalt sich im Zeitverlauf sehr flexibel gestalten lässt. Wir konnten kürzlich zeigen, dass mit Chirp-Reizen, die für schmal- und breitbandige Frequenzstrukturen konstruiert waren, hohe VEMP-Amplituden generiert werden können [193, 212]. Die klinischen Erfahrungen hierzu sind bisher jedoch noch gering.

Elektronischer Sonderdruck zur persönlichen Verwendung

7.2.6 VEMP in der klinischen Praxis

In der letzten Zeit sind zahlreiche Arbeiten erschienen, die zeigen, dass die VEMP-Diagnostik zu einer entscheidenden Verbesserung in der Vestibularisdiagnostik beigetragen hat. Erstmals ist man in der Lage, eine Mitbeteiligung der Otolithenorgane bei Schwindelsyndromen, aber auch isolierte Störungen der Otolithenfunktion objektiv auf einfachem Weg zu erfassen [33, 34, 37, 44, 45, 213, 214].

Im Rahmen einer „Neuritis vestibularis" ermöglichen cVEMP und oVEMP Aussagen über eine Beteiligung der Otolithenorgane. Sind allein die cVEMP-Ableitungen pathologisch, kann eine Beteiligung des Nervus vestibularis inferior (bzw. der Sacculusfunktion) angenommen werden. Bei zusätzlich auffälligen oVEMP-Untersuchungen kann auf eine Beteiligung des Nervus vestibularis superior (bzw. der Utriculusfunktion) geschlossen werden. VEMP bestätigten die bereits von Fetter und Dichgans [14] gemachten Beobachtungen bei der VOR-Diagnostik, dass der „Neuritis vestibularis" unterschiedliche Differenzialdiagnosen aufgrund separater Nervenaffektionen des oberen und unteren Gleichgewichtsnerven zugrunde liegen können. Die „Neuritis des Nervus vestibularis inferior" [215] ist ein neues Krankheitsbild mit einer Funktionsstörung des Sacculus (pathologische cVEMP) und des hinteren Bogengangs. Die klinischen Beschwerden sind eher moderat. Es dominiert Schwankschwindel. Spontannystagmus kann fehlen [216].

VEMP spielen in der Diagnostik der Bogengangsdehiszenz eine zentrale Rolle. Govender et al. fanden in 85 % der Fälle auffällige cVEMP-Befunde. In 62 % der Fälle waren oVEMP pathologisch. Hinweise für ein Dehiszenzsyndrom ergeben sich, wenn verminderte VEMP-Schwellen bei der Luftleitungsstimulation mit 500 Hz sowie erhöhte VEMP-Amplituden nachweisbar sind [217]. Hunter et al. wiesen nach, dass cVEMP und oVEMP-Amplituden und cVEMP-Schwellen mit dem Ausmaß einer Dehiszenz korrelieren [218]. Nach Brantberg und Verrecchia ist bei einem klinischen Verdacht auf ein Dehiszenzsyndrom die Stimulation mit 90 dB nHL ausreichend [219].

Einige Arbeitsgruppen publizierten kürzlich über pathologische oVEMP bei einem gutartigen Lagerungsschwindel [220–222]. Damit lässt sich der bisher mit aufwändigen rotatorischen Tests bestätigte Zusammenhang dieser Erkrankung mit einer Utriculusfunktionsstörung [223] einfach objektivieren [222].

VEMP-Untersuchungen eignen sich bei allen peripheren Vestibulopathien [33, 34, 44, 45] sowie bei der vestibulären Migräne [207], um eine Otolithenbeteiligung festzustellen. Beim Morbus Menière ist die Erfassung mehrerer Frequenzen sinnvoll, da der endolymphatische Hydrops offenbar zu einem veränderten Frequenzverhalten der vestibulären Neurone führt [224–226].

VEMP sind in den letzten Jahren auch zur Kontrolle nach Eingriffen am Labyrinth (z. B. Normalisierung der Schwelle und Amplitude nach Operation einer Bogengangsdehiszenz, Therapiekontrolle beim Morbus Menière nach intratympanaler Gentamicintherapie [50–52]) und im Rahmen eines perioperativen Neuromonitorings [53, 54] eingesetzt worden.

FAZIT

VEMP-Resultate liefern detaillierte Informationen über die Otolithenfunktion und damit differenzialdiagnostische Informationen bei peripheren Vestibulopathien. Sie können Therapieentscheidungen erleichtern.

8. Weitere moderne vestibuläre Testverfahren

8.1 Dynamische Sehschärfe

Die Prüfung der dynamischen Sehschärfe (dynamic visual acuity test, DVA) [227] beruht auf subjektiven Angaben über das Fixationsobjekt bei der Durchführung des klinischen Kopfimpulstests. Dies erfordert jedoch auch eine normale oder korrigierte Sehschärfe bei Anblick des Zieles [228]. Automatisierte Varianten (z. B. bei Nutzung von Landolt-Ringen), zeigen eine hohe Testgenauigkeit und ermöglichen eine Differenzierung von Vestibulopathien [229, 230]. Die Testvarianten sind noch wenig in der Praxis verbreitet.

8.2 Vibrationsinduzierter Nystagmus

Lücke konnte 1973 erstmals beobachten, dass sich mittels eines vibratorischen Stimulus (100 Hz) ein Nystagmus in Mastoidnähe induzieren lässt [231]. Mit dem Test können Asymmetrien des VOR bei Vestibulopathien diagnostiziert werden. Hamann und Schuster wiesen nach, dass der vibrationsinduziere Nystagmus (VIN) bei Patienten mit peripheren Vestibulopathien zur nichtbetroffenen Seite schlägt [232]. Koo et al. schlussfolgerten anhand ihrer Untersuchungen, dass der VIN mit der thermischen Prüfung vergleichbar ist und bessere Resultate als eine orientierende Untersuchung mittels Provokation (Kopfschütteln) erbringt [233]. Perez et al. stellten fest, dass die Geschwindigkeit der langsamen Nystagmusphase relativ gering ist [234]. Dumas et al. konnten beobachten, dass sich ein kalorischer Nystagmus invertieren lässt [235]. Der VIN komplementiert andere Testverfahren. Die diagnostische Präzision wird als sehr gut eingeschätzt. Der Test ist seitenspezifisch und unabhängig vom Zustand des Ohres einsetzbar. Eine selektive Analyse der Bogengangs- bzw. VOR-Funktion ist nicht möglich. Welcher Frequenzbereich des VOR exakt stimuliert wird, ist bisher nicht vollständig geklärt. Die Verbreitung in der Praxis ist noch relativ gering.

9. Differenzierte vestibuläre Funktionsanalyse mithilfe moderner Diagnostik

Mit den vorgestellten modernen Testverfahren (Videokopfimpulstest und VEMP) und apparativen Methoden der Vestibularisdiagnostik (z. B. thermische Stimulation, subjektiven visuelle Vertikale, rotatorische Tests, siehe ▶ **Tab. 3**) lässt sich heute mit hoher diagnostischer Sicherheit eine umfassende Einschätzung über die Funktion der 5 Rezeptoren des Gleichgewichtsorgans und der nachgeschalteten Reflexstrecken machen. Da funktionell alle 5 sensorischen Elemente des Gleichgewichtsorgans erfasst werden können, haben wir in der Vergangenheit auch den Begriff „5-Rezeptoren-Diagnostik" verwendet [56]. Unter Berücksichtigung frequenzspezifischer Aussagen der Testverfahren (▶ **Abb. 1**) und der Möglichkeit

Elektronischer Sonderdruck zur persönlichen Verwendung

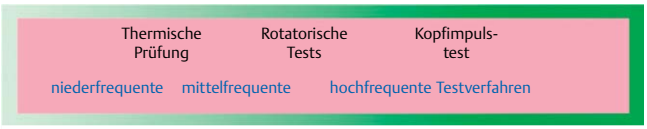

▶ **Abb. 1** Arbeitsbereiche des hVOR und Erfassung mit diagnostischen Methoden (nach Walther 2013, aus [94]).

einer topologischen Analyse aller 5 Gleichgewichtsrezeptoren kann eine differenzierte seiten- und sensorspezifische Einschätzung der vestibulären Funktion mit Rezeptoranteil und nachgeschaltetem Reflexweg erfolgen. Wesentlicher Vorteil der modernen Verfahren ist ihre Objektivität. Eine „differenzierte vestibuläre Funktionsanalyse" [37] berücksichtigt neben einer topologischen und frequenzspezifischen Aussage auch die Möglichkeit einer Einschätzung im Zeitverlauf (z. B. Bewertung von Krankheitsverläufen mit Regeneration, Teilschädigung oder fehlender Funktionswiederkehr sowie Monitoring nach therapeutischen Interventionen oder ototoxischer Therapie). Im Rahmen eines mehrstufigen Analyseverfahrens haben die objektiven apparativen Testverfahren, Videokopfimpulstest, VEMP sowie die thermische Prüfung Priorität [37].

Die modernen Verfahren setzen sich wegen ihrer vergleichsweise einfachen und zeitsparenden Durchführung in der Vestibularisdiagnostik im täglichen Gebrauch immer mehr durch. Subjektive und unspezifische sowie kosten- und zeitintensive Verfahren werden damit von spezifischen, objektiven, quantitativen und ökonomischen Methoden zunehmend verdrängt [236]. Komplexe diagnostische Verfahren und bewährte Methoden verlieren damit jedoch keinesfalls an Wert. Sie sind eine wichtige Ergänzung und erhöhen die diagnostische Präzision. „Schwindel" ist mit modernen Methoden heute kein diagnostisches Chamäleon mehr, sondern in den meisten Fällen ein lösbares Problem geworden.

FAZIT

Moderne Diagnostik liefert objektive, seitenspezifische und rezeptorspezifische quantitative Informationen über die Integrität vestibulärer Reflexe. Neben dieser topologischen Analyse sind frequenzspezifische Aussagen über die Funktion im Zeitverlauf möglich.

10. Moderne interdisziplinäre Diagnostik bei „Schwindel"

Viele Erkrankungen mit dem Primär- oder Begleitsymptom „Schwindel" lassen sich auch ohne interdisziplinäre Mitwirkung gut diagnostizieren und einer Behandlung zuführen. Bei einigen Schwindelsyndromen ist die diagnostische Abgrenzung schwierig. Nicht selten können Komorbiditäten vorliegen. Das erschwert Therapieentscheidungen. In den letzten Jahren haben Fortschritte in der interdisziplinären Diagnostik dazu beigetragen, die Diagnosesicherheit im Rahmen der Diagnostik zu erhöhen, dies erfordert jedoch eine enge interdisziplinäre Kooperation. So ist z. B. bei funktionellen Schwindelsyndromen, Funktionsstörungen der Halswirbelsäule mit assoziiertem „Schwindel", Gangstörungen bzw. einer Sturzneigung im höheren Lebensalter und in der Differenzialdiagnostik der vestibulären Migräne bzw. der Vestibularisparoxysmie eine interdisziplinäre Diagnostik notwendig. Vielversprechende neue diagnostische Methoden konkurrieren mit den gegenwärtigen diagnostischen Standards.

10.1 Endolymphatischer Hydrops

Der endolymphatische Hydrops stellt eine abnorme Dilatation der endolymphatischen Flüssigkeitsräume des Innenohres dar, er ist das pathogenetische Korrelat beim Morbus Menière [90]. Der Arbeitsgruppe um Nakashima gelang im Jahre 2007 erstmals die kernspintomografische Visualisierung eines endolymphatischen Hydrops nach intratympanaler Applikation eines verdünnten Gadoliniumpräparates [237]. Diese ist der intravenösen Darstellung [238] überlegen und kann auch beiderseits erfolgen [239].

Ziylan et al. führten im Jahre 2016 eine evidenzbasierte Analyse durch und verglichen Elektrocochleografie und intratympanale Gadoliniumapplikation. Im Ergebnis zeigte sich, allerdings bei wenigen Patienten, ein Vorteil für die intratympanale Gadoliniuminstillation [240]. Nebenwirkungen in Hinsicht auf Innenohrstörungen, insbesondere Auswirkungen auf das Hörvermögen, sind nach einer aktuellen Studie nicht zu erwarten. Darstellung und Auswertung der Methode wurden inzwischen verbessert [241]. Für die Praxis ergibt sich ein unmittelbarer medizinischer Nutzen: Erkrankungen, die mit einem endolymphatischen Hydrops einhergehen, insbesondere der Morbus Menière, lassen sich erstmals mit einer höheren diagnostischen Sicherheit und objektiv diagnostizieren. Dies hat eine unmittelbare therapeutische Konsequenz. Diese vielversprechende Methode steht damit in Konkurrenz mit den bisherigen diagnostischen Standards zur Hydropserkennung. Die Methode erfordert eine Kooperation von HNO-Ärzten und Radiologen.

10.2 Funktionelle Schwindelsyndrome

Zu den häufigsten Schwindelsyndromen zählen in der Praxis solche, die sich nicht vollständig durch eine organisch erklären lassen oder in der Folge einer vestibulären Erkrankung entstehen. Brandt et al. erkannten die Zusammenhänge von Psyche und Schwindelsyndromen („Phobischer Attackenschwindel") [11, 12]. Eckardt-Henn et al. [61] und Dieterich [242] prägten die Begriffe des primären und sekundären somatoformen Schwindels. Beide Begriffe sind für die tägliche Arbeit des HNO-Arztes von Bedeutung: Beim primären somatoformen Schwindel findet sich kein Korrelat für eine organische Erkrankung. Der sekundäre somatoforme Schwindel bildet sich in der Folge einer organischen (vestibulären) Störung heraus und betrifft einen hohen Prozentsatz der Patienten mit chronischen episodischen Beschwerden [42, 61]. Die frühe Erkennung ist die Basis für die frühzeitige Einleitung einer Psychotherapie und den Therapieerfolg [243]. Staab et al. entwickelten in den letzten Jahren Konzepte, die unter dem Begriff „chronisch-subjektiver Schwindel" zusammengefasst werden [62–64]. Gegenwärtig spricht man auch von „funktionellem Schwindel". Dieser tritt nach Strupp et al. [2] in 2 Unterformen auf, als „persistierender subjektiver Schwankschwindel" und „phobischer Schwankschwindel". Ein Konsens besteht hier noch nicht. Eine Klassifikation ist in Vorbereitung [2] und Überlappungen der Begriffe in Praxis kommen daher häufig vor.

Bei rezidivierenden (episodisch) auftretenden Schwindelsyndromen, insbesondere peripheren Vestibulopathien, wie dem Morbus Menière, dem gutartigen Lagerungsschwindel sowie unvollständig vestibulär kompensierten unilateralen akuten Störungen („Neuritis

Elektronischer Sonderdruck zur persönlichen Verwendung

vestibularis"), aber auch bei der vestibulären Migräne treten häufig Komorbiditäten auf. Das betrifft insbesondere Angststörungen und Depressionen [98, 100]. Eckardt-Henn et al. [244] ermittelten bei der vestibulären Migräne in 65 % und beim Morbus Menière in 57 % der Fälle psychiatrische Komorbiditäten. Der HNO-Arzt sollte diese Zusammenhänge kennen und erkennen. Das kann im Einzelfall Schwierigkeiten bereiten, insbesondere dann, wenn im beginnenden Krankheitsstadium noch keine identifizierbaren Defizite vorhanden sind, die eine organische Störung erhärten. Hinweise können sich aus der Anamnese ergeben, eine interdisziplinäre Zusammenarbeit mit Neurologen, Psychiatern und Psychologen ist bei der Diagnostik und Therapie von Bedeutung.

10.3 Vestibuläre Migräne

Die vestibuläre Migräne gehört zu den häufigsten Erkrankungen mit episodischem „Schwindel". Es gibt differenzialdiagnostische Überschneidungen mit anderen Schwindelsyndromen mit episodischem „Schwindel" (▶ **Tab. 2**).

Für die Einordnung werden die aktuellen Klassifikationen der International Headache Society (ICHD-3 beta version) [245] und der Bárány-Society für Neurootologie [246–248] aus dem Jahre 2013 genutzt. Danach wird eine Attackendauer von mindestens 5 min gefordert (Morbus Menière > 20 min). Isolierte Schwindelepisoden ohne Begleitsymptome sind möglich. Kopfschmerzen, Ohrsymptome (z. B. „Ohrdruck", Hörstörungen), eine visuelle Aura sind kommen mindestens 50 % der Fälle vor.

Eine differenzialdiagnostische Abgrenzung kann Schwierigkeiten bereiten, wenn sich bis auf die subjektiven Symptome keine objektiven Beeinträchtigungen „messen" lassen. Hauptsächliche Differenzialdiagnose ist der Morbus Menière.

Störungen der vestibulären Funktionen finden sich auch im Akutstadium selten, sodass die Erkrankung meistens auf klinischer Basis diagnostiziert werden muss. Hörstörungen sind trotz subjektiver Problematik im Mittel nur bei ca. 38 % der Patienten nachweisbar [249]. Einen Beeinträchtigung der thermischen Erregbarkeit wurde in 22 % der Fälle gefunden, bei nur 9 % der Patienten zeigte sich ein pathologischer Videokopfimpulstest [168]. Ein gutartiger Lagerungsschwindel wird nicht selten assoziiert beobachtet [249]. Auch die vestibuläre Migräne kann als Komorbidität zum Morbus Menière auftreten [249].

Wenn die differenzialdiagnostische Einordnung Probleme bereitet, kann ein Therapieversuch (Diagnosis ex juvantibus) mit Betablockern (auf niedriger Evidenzbasis) unternommen werden.

Eine Zusammenarbeit mit Neurologen ist wichtig, wenn es um die differenzialdiagnostische Abklärung geht. Die konsiliarische Einbindung von Psychologen und Psychiatern ist darüber hinaus empfehlenswert.

10.4 Vestibularisparoxysmie

Bei kurzzeitigen „Schwindel"-Episoden, die mehr als 30-mal am Tag auftreten können, muss an ein neurovaskuläres Kompressionssyndrom gedacht werden [9, 249, 250]. Ursache sind arterielle oder auch venöse mechanische Irritationen des Gleichgewichtsnerven im Kleinhirnbrückenwinkelbereich [9, 249, 250]. Weitere Begleitsymptome können temporäre bzw. permanente Hörstörungen bzw. Tinnitus sein. Daher bestehen differenzialdiagnostische Überschneidungen mit dem Morbus Menière und der vestibulären Migräne. Auf die Diagnose hinweisende typische Befundkonstellationen finden sich in der Vestibularisdiagnostik praktisch nicht. Ein internationaler Konsens ist in Bearbeitung. Die Diagnose erhärtet sich auch, wenn Carbamzepin zu einer Besserung führt [9, 250].

Eine kernspintomografische Untersuchung zur differenzialdiagnostischen Abklärung, auch zentraler Prozesse, steht im Mittelpunkt der interdisziplinären Diagnostik beim Radiologen. Im Vordergrund stehen heute 3D-Rekonstruktionen des Kleinhirnbrückenwinkels. Allerdings finden sich auch bei Gesunden auffällige Befunde [92, 50, 251].

10.5 Stürze und Gangstörungen im höheren Lebensalter

Stürze werden aufgrund der demografischen Entwicklung zu einem immer häufigeren Problem im höheren Lebensalter [5, 101, 102]. Störungen des Ganges sind eine häufige Begleiterscheinung. Sie werden häufig als „Schwindel" oder „Gleichgewichtsstörung" assoziiert. Daher ist eine Identifizierung von Ursachen auch für den HNO-Arzt im interdisziplinären Zusammenwirken von zentraler Bedeutung.

Für die anamnestische Erfassung des individuellen Sturzrisikos ist die Ermittlung von Sturzrisikofaktoren empfehlenswert [5]. Finden sich mehr als 3 Risikofaktoren, ist das Sturzrisiko erhöht. Ist ein Patient bereits einmal gestürzt, ist das Risiko eines erneuten Sturzes mehrfach erhöht. Die Symptome „Schwindel" und „Probleme bei Laufen" (Gangstörungen) sind mit einem erhöhten Sturzrisiko verbunden [5].

Jahn et al. stellten die wichtigsten anamnestischen und diagnostischen Hinweise für Gangstörungen im Alter kürzlich zusammen [73]. Zu den modernen diagnostischen Elementen zählen u. a. die Analyse der wechselseitigen Beziehung zwischen Gang und Kognition („dual task"). Die Prüfung kognitiver Aufgaben (z. B. Zählen) bei simultaner Bewegung wird in der Praxis zunehmend in den klinischen Untersuchungsgang integriert [73]. Eine Verlangsamung bzw. ein Stehenbleiben sind ein Zeichen für eine gestörte kognitive Leistung (z. B. infolge vaskulärer zentraler Störungen oder Demenzen).

Für die moderne Analyse des Gangablaufes nutzt man heute Videosysteme und drucksensitive Bodenmatten [73, 101, 102]. Funktionelle kernspintomografische und nuklearmedizinische Methoden sind bei der Differenzialdiagnostik hilfreich [73].

10.6 „Zervikogener Schwindel" (Störung der Kopf-Körper-Position)

Der „zervikogene" „Schwindel" wird immer wieder kontrovers diskutiert [2, 69, 70, 252, 253] jedoch nicht mehr grundsätzlich abgelehnt [68].

Eine hohe diagnostische Sicherheit bietet jedoch kein diagnostisches Verfahren. Daher ist es empfehlenswert, nach Befunden zu suchen, die neben der Anamnese für oder gegen das Vorliegen eines zervikogenen „Schwindels" bzw. besser einer Störung der Kopf-Körper-Position sprechen. Brandt und Huppert publizierten kürzlich einen Fallbericht, bei dem „Schwindel" für wenige Tage im Zusammenhang mit Nackenschmerzen bei Kopfbewegungen aufgetreten ist [68]. Die Autoren diskutierten, dass eine Orientierungsstörung („Schwindel") in solchen Fällen durch zentrale Mechanismen zustande kommen kann (z. B. Fehlinterpretation erwarteter und aktuell vor-

Elektronischer Sonderdruck zur persönlichen Verwendung

handener visueller somatischer und vestibulärer Afferenzen und Efferenzsignale, „neural mismatch concept“). Hölzl et al. vermuten anhand der Ergebnisse ihrer Untersuchungen, dass ein Upbeat-Nystagmus im Halsdrehtest Ursache eines durch Halsdrehung induzierten zervikookulären Reflexes ist [254].

Neben der Untersuchung der Augenbewegungen steht bei einem klinischen Verdacht eine gezielte funktionelle Untersuchung des Schädels, der Beweglichkeit der Halswirbelsäule, der Hals-, Nacken- und Kaumuskulatur sowie des Kiefergelenkes im Vordergrund. Schmerzen im Bereich der Dornfortsätze, ein Benommenheitsgefühl, auffällige Bewegungsstörungen der zervikalen Halsgelenke und ein positiver Halsdrehtest mit Nystagmus sprechen nach L'Heureux-Lebeau et al. ebenfalls für die Diagnose eines zervikogenen „Schwindels“ [255].

Die Diagnostik erfordert eine Zusammenarbeit mit Zahnärzten, Kieferorthopäden, Orthopäden, Physiotherapeuten und Ärzten mit osteopathischen und manualtherapeutischen Befähigungen.

FAZIT

Nur mit interdisziplinärer Zusammenarbeit gelingt heute eine diagnostische Abgrenzung bei „Schwindel“.

11. Moderne Diagnostik von „Schwindel“ in der HNO-Begutachtung

Die Begutachtung stellt eine Besonderheit im Rahmen des ärztlichen Alltags dar. Ein Arzt-Patienten-Verhältnis im klassischen Sinne besteht in den meisten Fällen nicht. Die Kriterien sind durch den Auftraggeber und die rechtlichen Rahmenbedingungen vorgegeben. Richtungsweisend für die Bewertung ist die Lehrmeinung. Häufig sind die erhobenen diagnostischen Befunde auf einer Wahrscheinlichkeitsskala einzuschätzen, die von der „einfachen Wahrscheinlichkeit“ bis hin zu „an Sicherheit grenzender Wahrscheinlichkeit“ reichen und von den rechtlichen Rahmenbedingungen abhängig sind [256].

Bis auf Ausnahmen (gutartiger Lagerungsschwindel [257], Morbus Menière [258]) wird „Schwindel“ im Rahmen einer einheitlichen Bemessungsgrundlage nach den Stoll-Tabellen [259–261] bewertet. Grundlage für die Begutachtung von „Schwindel“ sind danach jedoch ausschließlich subjektive Angaben. Angaben aus der Anamnese auf der einen Seite („Intensität“) werden Anforderungen im Alltag und im Beruf auf der anderen Seite („Belastung“) gegenübergestellt. Die „Belastbarkeit“ (MdE/GdB/GdS) ergibt sich nach Korrelation der subjektiven Angaben (0 = nahezu beschwerdefrei … 4 = heftiger „Schwindel“ und Orientierungsverlust) mit Attributen wie „alltäglich“, „vermeidbar“ und „ungewöhnlich“, wobei Beispiele subjektiver Testverfahren (Romberg, Unterberger, Tandem Romberg, Balancieren) aufgeführt sind [262].

Trotz dieser Abhängigkeit von subjektiven Angaben wird eine differenzierte Einschätzung von „Schwindel“ durch eine klinische Untersuchung gefordert [260, 262]. Dies trägt dazu bei zu klären, ob bzw. zu welchem Ausmaß eine Störung des Orientierungssinnes plausibilisiert werden kann. Wichtig ist auch, ob der überwiegende Teil der vermuteten Störung in das HNO-Fachgebiet fällt bzw. ob Nebengutachten erforderlich sind.

Die Erhebung der Anamnese mit Berücksichtigung des Grades der subjektiven Beeinträchtigung in Ruhe und bei Bewegung ist von zentraler Bedeutung. Ggf. muss ein berufliches Betroffensein evaluiert werden. Auch in der Begutachtung gilt, dass nur solche Verfahren im Rahmen der Diagnostik eingesetzt werden können, die der Lehrmeinung des Fachgebietes entsprechen (überwiegende Befürwortung, nachgewiesene Evidenz und Nutzen der Methode). Referenzbereiche sollten immer angegeben werden. Sie sind der Maßstab für die Bewertung. Bei der Bewertung der Befunde muss auch im Rahmen der HNO-Begutachtung berücksichtigt werden, dass z. B. Alkohol und Medikamente das Ergebnis moderner Diagnostik beeinflussen können [178–180].

Wir haben kürzlich festgestellt, dass die modernen diagnostischen Verfahren, wie der klinische und Videokopfimpulstest sowie zervikale und okuläre vestibulär evozierte myogene Potenziale, heute vor allem aufgrund ihrer Objektivität, unverzichtbarer („zeitgemäßer“) Bestandteil des Untersuchungsganges im Rahmen der HNO-Begutachtung bei der Fragestellung von „Schwindel“ an einen HNO-Arzt sind [56].

Zu den Aufgaben des HNO-Arztes gehört ebenfalls die deskriptive Einschätzung, ob bei „Schwindel“ zentrale Vestibulopathien bzw. psychische Komorbiditäten vorhanden sind. Diese können dann im Rahmen einer fachspezifischen Zusatzbegutachtung zugeführt werden, wenn signifikante Teilauswirkungen auf die Gesamteinschätzung vermutet werden.

Wie sind chronische Beschwerden nach einer akuten einseitigen Vestibulopathie einzuschätzen und lassen sich diese mit den Ergebnissen objektiver Diagnostik korrelieren?

Patel et al. konnten nachweisen, dass moderne Diagnostik (Videokopfimpulstest aller 3 Kanäle beiderseits) nicht mit der subjektiv evaluierten Beeinträchtigung bei chronischen „Schwindel“-Beschwerden korreliert. Patienten mit geringen und solche mit erheblichen Beschwerden zeigten identische Befunde [263].

McCaslin et al. untersuchten kürzlich Patienten mit einer unilateralen Beeinträchtigung der Sacculusfunktion (pathologische cVEMP) und einseitiger Vestibulopathie (pathologische thermische Prüfung, ggf. pathologische cVEMP). Patienten mit einer Beeinträchtigung der Sacculusfunktion zeigten auch eine signifikant beeinträchtigte Standstabilität, die jedoch besser war als die bei Patienten mit einer pathologischen thermischen Prüfung allein bzw. zusätzlich beeinträchtigter Sacculusfunktion. Subjektiv (Ermittlung mittels DHI) wurden jedoch keine Differenzen festgestellt [264].

Piker et al. fanden, dass pathologische Testergebnisse bei chronischen Schwindelbeschwerden viel besser mit psychischen Symptomen wie Angst und Depressionen korreliert sind [265]. Da chronischer „Schwindel“ zu einem hohen Prozentsatz mit psychischen Komorbiditäten einhergeht [98, 100, 244], sollte vor einer Gesamtbewertung eingeschätzt werden, ob eine psychologische bzw. psychiatrische Zusatzbegutachtung notwendig ist, um zu klären, welchen Anteil die HNO-Erkrankung an der Gesamtproblematik hat bzw. ob Komorbiditäten diese signifikant beeinflussen.

Befunde moderner Diagnostik sind in der HNO-Begutachtung wegen ihres objektiven Charakters unverzichtbar. Sie tragen ent-

Elektronischer Sonderdruck zur persönlichen Verwendung

scheidend zur der Klärung der Frage bei, ob und in welchem Ausmaß (kausal oder final) eine Störung im HNO-Fachgebiet vorliegt oder nicht. Die bisherige Literatur zeigt, dass die subjektive Beeinträchtigung durch „Schwindel“ gegenwärtig nicht mit objektiven Befunden der Vestibularisdiagnostik „gemessen“ werden kann.

FAZIT

Die gutachterliche Schätzung bei Dauer-„Schwindel“ erfolgt gegenwärtig unabhängig vom Rechtsgebiet nach einer einheitlichen Tabelle. Eine krankheitsspezifische Bewertung wird derzeit nur bei episodischen Schwindelsyndromen praktiziert.

Bei der gutachterlichen Bewertung dominieren subjektive Symptome und damit eine subjektive Einschätzung. Moderne Verfahren (Videokopfimpulstest, VEMP) sind aufgrund ihrer hohen Überzeugungskraft (Objektivität) bei der Begutachtung ein wichtiges Element im Rahmen der Suche nach der Wahrheit. Damit kann geklärt werden, ob eine objektive Störung der Vestibularisfunktion im HNO-Fachgebiet vorliegt oder nicht. Befunde der Vestibularisprüfung korrelieren nicht mit subjektiven Empfindungen bei „Schwindel“. Die Angabe einer Diagnose (nach ICD-10) basiert auf Referenzbereichen und ist medizinischer Standard.

Literatur

[1] Walther LE. Wiederherstellende Verfahren bei gestörtem Gleichgewicht. Laryngorhinootologie 2005; 84 (Suppl 1): 70–91

[2] Brandt T, Dieterich M, Strupp M., (Hrsg.). Vertigo-Leitsymptom Schwindel. 2. Aufl. 2013 Springer; Heidelberg

[3] Strupp M, Dieterich M, Zwergal A et al. Periphere, zentrale und funktionelle Schwindelsyndrome. Der Nervenarzt 2015; 86: 1573–1587

[4] Walther LE. Dizziness and vertigo in older individuals. MMW Fortschr Med 2014; 156: 48–52

[5] Walther LE, Kleeberg J, Rejmanowski G et al. Falls and fall risk factors. Are they relevant in ENT outpatient medical care? HNO 2012; 60: 448–456

[6] Hegemann SCA, Palla A. New methods for diagnosis and treatment of vestibular diseases. F1000 Medicine Reports 2010; 2: 60

[7] Strupp M. Challenges in neuro-otology. Front Neurol 2010; 11: 121

[8] Straumann D, Müri RM, Hess K. Neurootologie und Neuroopthalmologie. In: Hess K, Steck AJ. Kompendium der Neurologie. 2002: Hans Huber Verlag: 355–372

[9] Brandt T, Dieterich M. Vestibular paroxysmia: vascular compression of the eighth nerve? Lancet 1994; 343: 798–799

[10] Straumann D, Zee DS. Three-dimensional aspects of eye movements. Curr Opin Neurol 1995; 69–71

[11] Brandt T, Dieterich M. Phobischer Attacken-Schwankschwindel, ein neues Syndrom. Münch Med Wochenschr 1996; 128: 247–250

[12] Brandt T. Phobic postural vertigo. Neurology 1996; 46: 1515–1519

[13] Lempert T, Tiel-Wilck K. A positional maneuver for treatment of horizontal-canal benign positional vertigo. Laryngoscope 1996; 106: 476–478

[14] Fetter M, Dichgans J. Vestibular neuritis spares the inferior division of the vestibular nerve. Brain 1996; 119: 755–763

[15] Minor LB, Solomon D, Zinreich JS et al. Sound- and/or pressure-induced vertigo due to bone dehiscence of the superior semicircular canal. Arch Otolaryngol Head Neck Surg 1998; 124: 249–258

[16] Dieterich M, Brandt T. Episodic vertigo related to migraine. J Neurol 1999; 246: 883–892

[17] Lempert T, Leopold M, von Brevern M, Neuhauser H. Migraine and benign positional vertigo. Ann Otol Rhinol Laryngol 2000; 109: 1176

[18] Halmagyi GM, Aw ST, Cremer PD, Curthoys IS, Todd MJ. Impulsive testing of individual semicircular canal function. Ann NY Acad Sci 2001; 942: 192–200

[19] Aw ST, Fetter M, Cremer PD et al. Individual semicircular canal function in superior and inferior vestibular neuritis. Neurology 2001; 57: 768–774

[20] Neuhauser H, Leopold M, von Brevern et al. The interrelations of migraine, vertigo and migrainous vertigo. Neurology 2001; 56: 436–441

[21] Blödow A, Helbig R, Bloching M et al. Isolated functional loss of the lateral semicircular canal in vestibular neuritis. HNO 2013; 61: 46–51

[22] Halmagyi GM, Curthoys IS. A clinical sign of canal paresis. Arch Neurol 1988; 45: 737–739

[23] Colebatch JG, Halmagyi GM. Vestibular evoked potentials in human neck muscles before and after unilateral vestibular deafferentation. 1992; 42: 1635–1636

[24] Todd NP, Curthoys IS, Aw ST et al. Vestibular evoked ocular responses to air- (AC) and bone-conducted (BC) sound I: eye movements and timing in relation to vestibular evoked peri-ocular potentials (VEPP). J Vestib Res 2004; 14: 123–124

[25] Todd NP, Rosengren SM, Colebatch JG. Vestibular evoked ocular responses to air-(AC) and bone-conducted (BC) sound II: a neuroanatomical and physiological interpretation of AC-OVEMPs. J Vestib Res 2004; 14: 215–216

[26] Ulmer E, Chays A. (2005) Curthoys and Halmagyi Head Impulse test: an analytical device. Ann Otolaryngol Chir Cervicofac 2005; 122: 84–90

[27] Bartl K, Lehnen N, Kohlbecher S, Schneider E. Head impulse testing using video-oculography. Ann NY Acad Sci 2009; 1164: 331–333

[28] Schneider E, Villgrattner T, Vockeroth J et al. EyeSeeCam: an eye movement-driven head camera for the examination of natural visual exploration. Ann NY Acad Sci 2009; 1164: 461–467

[29] Weber KP, MacDougall HG, Halmagyi GM et al. Impulsive testing of semicircular-canal function using video-oculography. Ann NY Acad Sci 2009; 1164: 486–491

[30] MacDougall HG, McGarvie LA, Halmagyi GM, Curthoys IS, Weber KP. The video Head Impulse Test (vHIT) detects vertical semicircular canal dysfunction. PLoS One 2013; 22: e61488

[31] MacDougall HG, McGarvie LA, Halmagyi GM, Curthoys IS, Weber KP. Application of the video head impulse test to detect vertical semicircular canal dysfunction. Otol Neurotol 2013; 34: 974–979

[32] Vital D, Hegemann SC, Straumann D et al. A new dynamic visual acuity test to assess peripheral vestibular function. Arch Otolaryngol Head Neck Surg 2010; 136: 686–691

[33] Rosengren SM, Welgampola MS, Colebatch JG. Vestibular evoked myogenic potentials: past, present and future. Clin Neurophysiol 2010; 121: 636–651

[34] Welgampola MS, Colebatch JG. Characteristics and clinical applications of vestibular-evoked myogenic potentials. Neurology 2005; 24: 1682–1688

[35] Curthoys IS. A critical review of the neurophysiological evidence underlying clinical vestibular testing using sound, vibration and galvanic stimuli. Clin Neurophysiol. 2010; 121: 132–144

Elektronischer Sonderdruck zur persönlichen Verwendung

[36] Machner B, Gottschalk S, Sander T et al. Intralabyrinthine schwannoma affecting the low but not high frequency function of the vestibulo-ocular reflex: implications for the clinical diagnosis of chronic peripheral vestibular deficits. J Neurol Neurosurg Psychiatry 2007; 78: 772–774

[37] Walther LE. Application of the new diagnostic tests for vertigo. Differentiated analysis of vestibular function. HNO 2013; 61: 730–737

[38] Walther LE, Hörmann K, Bloching M et al. Receptor function of the semicircular canals: Part 1: anatomy, physiology, diagnosis and normal findings. HNO 2012; 60: 75–87

[39] Blödow A, Bloching M, Hörmann K et al. Receptor function of the semicircular canals. Part 2: pathophysiology, diseases, clinical findings and treatment aspects. HNO 2012; 60: 249–259

[40] Harvey SA, Wood DJ, Feroah TR. Relationship of the head impulse test and head-shake nystagmus in reference to caloric testing. Am J Otol 1997; 18: 207–213

[41] Perez N, Rama-Lopez J. Head-impulse and caloric tests in patients with dizziness. Otol Neurotol 2003; 24: 913–917

[42] Walther LE, Schaaf H, Sommer D et al. Air conducted ocular VEMP: I. Determination of a method and application in normal patients. Laryngorhinootologie 2011; 90: 410–415

[43] Walther LE, Schaaf H, Sommer D et al. Air conducted ocular VEMP: II. First clinical investigations. Laryngorhinootologie 2011; 90: 596–603

[44] Walther LE, Hörmann K, Pfaar O. Recording cervical and ocular vestibular evoked myogenic potentials: part 1: anatomy, physiology, methods and normal findings. HNO 2010; 58: 1031–1045

[45] Walther LE, Hörmann K, Pfaar O. Recording cervical and ocular vestibular evoked myogenic potentials. Part 2: influencing factors, evaluation of findings and clinical significance. HNO 2010; 58: 1129–1142

[46] Cnyrim CD, Newman-Toker DE, Karch C et al. Bedside differentiation of vestibular neuritis from central "vestibular pseudoneuritis". Neurol Neurosurg Psychiatry 2008; 79: 458–460

[47] Newman-Toker DE, Kattah JC, Alvernia JE et al. Normal head impulse test differentiates acute cerebellar strokes from vestibular neuritis. Neurology 2008; 70: 2378–2385

[48] Kattah JC, Talkad AV, Wang DZ et al. HINTS to diagnose stroke in the acute vestibular syndrome: three-step bedside oculomotor examination more sensitive than early MRI diffusion-weighted imaging. Stroke 2009; 40: 3504–3510

[49] Brandt T, Strupp M, Dieterich M. Five keys for diagnosing most vertigo, dizziness, and imbalance syndromes: an expert opinion. J Neurol 2014; 261: 229–231

[50] Walther LE, Huelse R, Blättner K et al. Dynamic change of VOR and otolith function in intratympanic gentamicin treatment for Ménière's Disease: Case report and review of the literature. Case Rep Otolaryngol 2013; 168391

[51] Welgampola MS, Myrie OA, Minor LB et al. Vestibular-evoked myogenic potential thresholds normalize on plugging superior canal dehiscence. Neurology 2008; 70: 464–472

[52] Rinaldi V, Portmann D. Vestibular-evoked myogenic potentials after superior semicircular canal obliteration. Rev Laryngol Otol Rhinol (Bord) 2011; 132: 85–87

[53] Singbartl F, Basta D, Seidl RO et al. Perioperative recordings of vestibular-evoked myogenic potentials in otosclerosis. Otol Neurotol 2006; 27: 1070–1073

[54] Ernst A, Todt I, Seidl RO et al. The application of vestibular-evoked myogenic potentials in otoneurosurgery. Otolaryngol Head Neck Surg 2006; 135: 286–290

[55] Walther LE, Hülse R, Blödow A. Dizziness from the viewpoint of otorhinolaryngology. Ophthalmologe 2013; 110: 16–25

[56] Walther LE, Brusis T. From the expert's office: Current diagnosis and assessment of vestibular receptor function. Laryngorhinootologie 2013; 92: 189–192

[57] Brandt T, Strupp M. General vestibular testing. Clin Neurophysiol 2005; 116: 406–426

[58] Straumann D, Müri RM, Hess K. Neurootologie und Neuroopthalmologie. In: Hess K, Steck AJ. Kompendium der Neurologie. 2002: Hans Huber Verlag: 355–372

[59] Strupp M, Dieterich M, Zwergal A et al. T. Diagnosis and treatment options in vertigo syndromes. Nervenarzt 2015; 86: 1277–1290

[60] Strupp M, Muth C, Böttcher N. Leitsymptom Schwindel aus Sicht des Neurologen. HNO 2013; 61: 762–771

[61] Eckhardt-Henn A, Hoffmann SO, Tettenborn B et al. Phobischer Schwankschwindel. Eine weitere Differenzierung psychogener Schwindelzustände erscheint erforderlich. Nervernarzt 1997; 68: 806–812

[62] Staab JP, Ruckenstein MJ. Which comes first? Psychogenic dizziness versus otogenic anxiety. Laryngoscope 2003; 113: 1714–1718

[63] Staab JP, Ruckenstein MJ. Chronic dizziness and anxiety: effect of course of illness on treatment outcome. Arch Otolaryngol Head Neck Surg 2005; 131: 675–659

[64] Staab JP. Chronic subjective dizziness. Continuum Lifelong Learning Neurol 2012: 18: 1118–1141

[65] Brandt T, Huppert D, Strupp M et al. Dieterich M. Functional dizziness: diagnostic keys and differential diagnosis. J Neurol 2015; 262: 1977–1980

[66] Walther LE, Beleites E. Schwindeldiagnostik. Ärztebl Thüring 1999; 10: 549–554

[67] Franko Zeitz P, Hegemann S. The eye, vision and vertigo. HNO 2013; 61: 772–776

[68] Brandt T, Huppert D. A new type of cervical vertigo: Head motion-induced spells in acute neck pain. Neurology 2016; 86: 974–975

[69] Scherer H. Das Gleichgewicht. Berlin: Springer; 1997

[70] Biesinger E. Der so genannte zervikale Schwindel. In: Iro H, Biesinger E, Iro H. Schwindel. Springer; 2007; 212–130

[71] Walther LE. Anamnese bei Schwindel. In: Iro H, Biesinger E, Iro H. Schwindel. Springer; 2007; 59–76

[72] Strupp M, Magnusson M. Acute Unilateral Vestibulopathy. Neurol Clin 2015; 33: 669–685

[73] Jahn K, Kressig RW, Bridenbaugh SA et al. Dizziness and unstable gait in old age: Etiology, Diagnosis and Treatment. Dtsch Arztebl Int 2015; 112: 387–393

[74] Jahn K, Heinze C, Selge C et al. Gait disorders in geriatric patients. Classification and therapy. Nervenarzt 2015; 86: 431–439

[75] Govender S, Dennis DL, Colebatch JG. Vestibular evoked myogenic potentials (VEMPs) evoked by air- and bone-conducted stimuli in vestibular neuritis. Clin Neurophysiol 2015; 126: 2004–2013

[76] Welgampola MS, Carey JP. Waiting for the evidence: VEMP testing and the ability to differentiate utricular versus saccular function. Otolaryngol Head Neck Surg. 2010; 143: 281–283

[77] Xie SJ. Comment on: "Dissociation between cVEMP and oVEMP responses: different vestibular origins of each VEMP?". Eur Arch Otorhinolaryngol 2011; 268: 155

[78] Manzari L, Burgess AM, Curthoys IS. Dissociation between cVEMP and oVEMP responses: different vestibular origins of each VEMP? Eur Arch Otorhinolaryngol 2010; 267: 1487–1489

[79] Curthoys IS. A "convenient" label causes confusion and controversy. A reply to N. Todd: "the ocular vestibular evoked myogenic potential (OVEMP), ten years old". Clin Neurophysiol 2014; 125: 2446–2448

[80] Ferrè ER, Walther LE, Haggard P. Multisensory interactions between vestibular, visual and somatosensory signals. PLoS One 2015; 10: e0124573

Elektronischer Sonderdruck zur persönlichen Verwendung

[81] Ferrè ER, Berlot E, Haggard P. Vestibular contributions to a right-hemisphere network for bodily awareness: combining galvanic vestibular stimulation and the "Rubber Hand Illusion". Neuropsychologia 2015; 69: 140–147

[82] Kaliuzhna M, Vibert D, Grivaz P, Blanke O. Out-of-body experiences and other complex dissociation experiences in a patient with unilateral peripheral vestibular damage and deficient multisensory integration. Multisens Res 2015; 28: 613–635

[83] Bigelow RT, Agrawal Y. Vestibular involvement in cognition: Visuospatial ability, attention, executive function, and memory. J Vestib Res 2015; 25: 73–89

[84] Brandt T, Strupp M, Dieterich M. Towards a concept of disorders of "higher vestibular function". Front Integr Neurosci 2014; 8: 47

[85] von Brevern M, Bertholon P, Brandt T et al. Benign paroxysmal positional vertigo: Diagnostic criteria. J Vestib Res 2015; 25: 105–117

[86] Lopez-Escamez JA, Carey J, Chung WH. Diagnostic criteria for Menière's disease. J Vestib Res 2015; 25: 1–7

[87] Lopez-Escamez JA, Carey J, Chung WH. Diagnostic criteria for Menière's disease. Consensus document of the Bárány Society, the Japan Society for Equilibrium Research, the European Academy of Otology and Neurotology (EAONO), the American Academy of Otolaryngology-Head and Neck Surgery (AAO-HNS) and the Korean Balance Society. Acta Otorrinolaringol Esp 2016; 67: 1–7

[88] Lempert T, Olesen J, Furman J et al. Vestibular migraine: diagnostic criteria. J Vestib Res 2012; 22: 167–172

[89] Committee on Hearing and Equilibrium guidelines for the diagnosis and evaluation of therapy in Méniére's disease. American Academy of Otolaryngology – Head and Neck Foundation Inc. Otolaryngol Head Neck Surg 1995; 113: 181–185

[90] Plontke SK, Gürkov R. Menière's disease. Laryngorhinootologie 2015; 94: 530–554

[91] Bisdorff AR, Staab JP, Newman-Toker DE. Overview of the International Classification of Vestibular Disorders. Neurol Clin 2015; 3: 541–550

[92] Leitlinien für Diagnostik und Therapie in der Neurologie. 4. überarbeitete Auflage Thieme;Stuttgart: 2008 S. 654 ff, ISBN 978-3-13-132414-6

[93] http://www.awmf.org/leitlinien/detail/anmeldung/1/ll/017-078.html

[94] Plontke SK, Walther LE. Differential diagnosis "vertigo and dizziness". Laryngorhinootologie 2014; 93: 543–569

[95] Fangerau H, Martin M. Medizinische Diagnostik und das Problem der Darstellung: Methoden der Evidenzerzeugung. Angewandte Philosophie 2015; 2: 38–68

[96] Eggers SD, Neff BA, Shepard NT et al. Comorbidities in vestibular migraine. Vestib Res 2014; 24: 387–395

[97] Faralli M, Cipriani L, Del Zompo MR et al. Benign paroxysmal positional vertigo and migraine: analysis of 186 cases. B-ENT 2014; 10: 133–139

[98] Lahmann C, Henningsen P, Brandt T et al. Psychiatric comorbidity and psychosocial impairment among patients with vertigo and dizziness. J Neurol Neurosurg Psychiatry 2015; 86: 302–308

[99] Neff BA, Staab JP, Eggers SD et al. Auditory and vestibular symptoms and chronic subjective dizziness in patients with Ménière's disease, vestibular migraine, and Ménière's disease with concomitant vestibular migraine. Otol Neurotol 2012; 33: 1235–1244

[100] Best C, Eckhardt-Henn A, Tschan R et al. Psychiatric morbidity and comorbidity in different vestibular vertigo syndromes. Results of a prospective longitudinal study over one year. J Neurol 2009; 256: 58–65

[101] Walther LE, Nikolaus T, Schaaf H et al. Vertigo and falls in the elderly: Part 2: Fall diagnostics, prophylaxis and therapy. HNO 2008; 56: 927–936

[102] Walther LE, Nikolaus T, Schaaf H et al. Vertigo and falls in the elderly. Part 1: epidemiology, pathophysiology, vestibular diagnostics and risk of falling. HNO 2008; 56: 833–841

[103] Walther LE. Schwindel, Gleichgewichtsstörungen und Stürze im höheren Lebensalter. In: Iro H, Waldfahrer F, (Hrsg.). Vertigo – Kontroverses und Bewährtes. 8. Hennig Symposium. Springer;149–165 Wien

[104] Harun A, Agrawal Y. The use of fall risk increasing drugs (FRIDs) in patients with dizziness presenting to a neurotology clinic. Otol Neurotol 2015; 36: 862–864

[105] http://www.priscus.net

[106] Kurre A, van Gool CJ, Bastianen CH et al. Translation, cross-cultural adaptation and reliability of the German version of the Dizziness Handicap Inventory. Otol Neurotol 2009; 30: 359–367

[107] Volz-Sidiropoulou E, Takahama J, Gauggel S et al. The "Dizziness Handicap Inventory": initial psychometric evaluation of the german version. Laryngorhinootologie 2010; 89: 418–423

[108] Schmal F, Stoll W. Diagnosis and management of benign paroxysmal positional vertigo. Laryngorhinootologie 2002; 81: 368–380

[109] Bhattacharyya N, Baugh RF, Orvidas L et al. Clinical practice guideline: benign paroxysmal positional vertigo. American Academy of Otolaryngology-Head and Neck Surgery Foundation. Otolaryngol Head Neck Surg. 2008; 139: 47–81

[110] Fife TD, Iverson DJ, Lempert T. Practice parameter: therapies for benign paroxysmal positional vertigo (an evidence-based review): report of the Quality Standards Subcommittee of the American Academy of Neurology. Neurology 2008; 27: 2067–2074

[111] von Brevern M, Seelig T, Neuhauser H et al. Benign paroxysmal positional vertigo predominantly affects the right labyrinth. J Neurol Neurosurg Psychiatry 2004; 75: 1487–1488

[112] Büki B, Simon L, Garab S et al. Sitting-up vertigo and trunk retropulsion in patients with benign positional vertigo but without positional nystagmus. J Neurol Neurosurg Psychiatry 2011; 82: 98–104

[113] Büttner U, Helmchen C, Brandt T. Diagnostic criteria for central versus peripheral positioning nystagmus and vertigo: a review. Acta Otolaryngol 1999; 119: 1–5

[114] Strupp M, Walther LE, Eckhardt-Henn A et al. Diagnosis of vertigo: keep an eye on central eye movement disorders. Ophthalmologe 2013; 110: 31–38

[115] Strupp M, Hüfner K, Sandmann R et al. Central oculomotor disturbances and nystagmus: a window into the brainstem and cerebellum. Dtsch Arztebl Int 2011; 108: 197–204

[116] Angeli SI, Velandia S, Snapp H. (2011) Head-shaking nystagmus predicts greater disability in unilateral peripheral vestibulopathy. Am J Otolaryngol 2011; 32: 522–527

[117] Choi KD, Kim JS. Head-shaking nystagmus in central vestibulopathies. Ann N Y Acad Sci 2009; 1164: 338–343

[118] Mandalà M, Rufa A, Cerase A et al. Lateral medullary ischemia presenting with persistent hiccups and vertigo. Int J Neurosci 2010; 120: 226–230

[119] Huh YE, Koo JW, Lee H et al. Head-shaking aids in the diagnosis of acute audiovestibular loss due to anterior inferior cerebellar artery infarction. Audiol Neurootol 2013; 18: 114–124

[120] Choi JY, Jung I, Jung JM et al. Characteristics and mechanism of perverted headshaking nystagmus in central lesions: Video-oculography analysis. Clin Neurophysiol 2016; 127: 2973–2978

[121] Kim HA, Yi HA, Lee H. Failure of fixation suppression of spontaneous nystagmus in cerebellar infarction: frequency, pattern, and a possible structure. Cerebellum 2016; 15: 182–189

[122] Wahlgren N, Ahmed N, Eriksson N et al. Safe implementation of thrombolysis in stroke-monitoring study investigators. Multivariable analysis of outcome predictors and adjustment of main outcome results to baseline data profile in randomized controlled trials: Safe Implementation of Thrombolysis in Stroke-Monitoring Study (SITS-MOST). Stroke 2008; 39: 3316–3322

Elektronischer Sonderdruck zur persönlichen Verwendung

[123] Newman-Toker DE, Kerber KA, Hsieh YH et al. HINTS outperforms ABCD2 to screen for stroke in acute continuous vertigo and dizziness. Acad Emerg Med. 2013; 20: 986–996

[124] Newman-Toker DE, Curthoys IS, Halmagyi GM. Diagnosing Stroke in Acute Vertigo: The HINTS Family of Eye Movement Tests and the Future of the "Eye ECG". Semin Neurol 2015; 35: 506–521

[125] Ogawa Y, Otsuka K, Hagiwara A et al. Clinical evaluation of acute phase nystagmus associated with cerebellar lesions. J Laryngol Otol 2016; 130: 536–540

[126] Choi SY, Kee HJ, Park JH et al. Combined peripheral and central vestibulopathy. J Vestib Res 2014; 24: 5–6

[127] Park HK, Kim JS, Strupp M, Zee DS. Isolated floccular infarction: impaired vestibular responses to horizontal head impulse. Neurol 2013; 260: 1576–1582

[128] Pogson JM, Taylor RL, Young AS et al. Vertigo with sudden hearing loss: audio-vestibular characteristics. J Neurol 2016, doi:10.1007/s00415-016-8214-0 [in press]

[129] Kim HA, Yi HA, Lee H. Recent advances in cerebellar ischemic stroke syndromes causing vertigo and hearing loss. Cerebellum 2015, doi:10.1007/s12311-015-0745-x [in press]

[130] Kerber KA, Fendrick AM. The evidence base for the evaluation and management of dizziness. J Eval Clin Pract 2010; 16: 186–191

[131] Kim HJ, Lee SH, Park JH et al. Isolated vestibular nuclear infarction: report of two cases and review of the literature. J Neurol 2014; 261: 121–129

[132] Raphan T, Cohen B. The vestibulo-ocular reflex in three dimensions. Exp Brain Res 2002; 145: 1–27

[133] Herdman SJ. Role of vestibular adaptation in vestibular rehabilitation. Otolaryngol Head Neck Surg 1998; 119: 49–54

[134] MacDougall HG, Weber KP, McGarvie LA et al. The video head impulse test: diagnostic accuracy in peripheral vestibulopathy. Neurology 2009; 73: 1134–1141

[135] Walther LE. Der Videokopfimpulstest. In: Ernst A, Basta D. Vertigo-Neue Horizonte in Diagnostik und Therapie. 2012: 117–127; Springer

[136] Lehnen N, Bartl K, Kohlbecher S et al. HITs for kids: The video-based head-impulse test in children and adolescents. In: Bárány Society XXVI International Congress. J Vestib Res 2010; 20: 313

[137] Schubert MC, Mantokoudis G, Xie L et al. Acute VOR gain differences for outward vs. inward head impulses. J Vestib Res 2014; 24: 397–402

[138] Nyström A, Tjernström F, Magnusson M. Outward versus inward head thrusts with video-head impulse testing in normal subjects: does it matter? Otol Neurotol 2015; 36: e87–e94

[139] Patterson JN, Bassett AM, Mollak CM et al. Effects of hand placement technique on the video head impulse test (vHIT) in younger and older adults. Otol Neurotol 2015; 36: 1061–1068

[140] Tarnutzer AA, Bockisch CJ, Buffone E et al. Disease-specific sparing of the anterior semicircular canals in bilateral vestibulopathy. Clin Neurophysiol 2016; 127: 2791–2801

[141] Walther LE, Blödow A. Ocular vestibular evoked myogenic potential to air conducted sound stimulation and video head impulse test in acute vestibular neuritis. Otol Neurotol 2013; 34: 1084–1089

[142] Alhabib SF, Saliba I. Video head impulse test: a review of the literature. Eur Arch Otorhinolaryngol 2016, doi:10.1007/s00405-016-4157-4

[143] Blödow A, Pannasch S, Walther LE. Detection of isolated covert saccades with the video head impulse test in peripheral vestibular disorders. Auris Nasus Larynx 2013; 40: 348–351

[144] Weber KP, Aw ST, Todd MJ et al. Head impulse test in unilateral vestibular loss: vestibulo-ocular reflex and catch-up saccades. Neurology 2008; 70: 454–463

[145] Mossman B, Mossman S, Purdie G et al. Age dependent normal horizontal VOR gain of head impulse test as measured with video-oculography. J Otolaryngol Head Neck Surg 2015; 44: 29

[146] Anson ER, Bigelow RT, Carey JP et al. VOR gain is related to compensatory saccades in healthy older adults. Front Aging Neurosci 2016; 8: 150

[147] Anson ER, Bigelow RT, Carey JP. Aging increases compensatory saccade amplitude in the video head impulse test. Front Neurol 2016; 18: 113

[148] Rambold HA. Age-related refixating saccades in the three-dimensional video-head-impulse test: source and dissociation from unilateral vestibular failure. Otol Neurotol 2016; 37: 171–178

[149] Matiño-Soler E, Esteller-More E. Normative data on angular vestibule-ocular responses in the yaw axis measured using the video head impulse test. Otol Neurotol 2015; 36: 466–471

[150] Palla A, Straumann D. Recovery of the high-acceleration vestibulo-ocular reflex after vestibular neuritis. J Assoc Res Otolaryngol 2004; 5: 427–435

[151] Fetter M, Zee DS. Recovery from unilateral labyrinthectomy in rhesus monkey. J Neurophysiol 1988; 59: 370–393

[152] Lasker DM, Hullar TE, Minor LB. Horizontal vestibuloocular reflex evoked by high-acceleration rotations in the squirrel monkey. III. Responses after labyrinthectomy. J Neurophysiol 2000; 83: 2482–2496

[153] Hübner PP, Khan SI, Migliaccio AA. The mammalian efferent vestibular system plays a crucial role in the high-frequency response and short-term adaptation of the vestibuloocular reflex. J Neurophysiol 2015; 114: 3154–3165

[154] Yip CW, Glaser M, Frenzel C et al. Comparison of the bedside head-impulse test with the video head-impulse test in a clinical practice setting: A prospective study of 500 outpatients. Front Neurol 2016; 20: 58

[155] Tjernström F, Nyström A, Magnusson M. How to uncover the covert saccade during the head impulse test. Otol Neurotol 2012; 33: 1583–1585

[156] Jorns-Haderli M, Straumann D, Palla A. Accuracy of the bedside head impulse test in detecting vestibular hypofunction. J Neurol Neurosurg Psychiatry 2007; 78: 1113–1118

[157] Mahringer A, Rambold HA. Caloric test and video-head-impulse: a study of vertigo/dizziness patients in a community hospital. Eur Arch Otorhinolaryngol 2014; 271: 463–472

[158] Curthoys I. Clinicians ask why vHIT? http://headimpulse.com/sites/default/files/7-26-30009-EN_00_PRINT.pd

[159] Böhmer A, Straumann D, Henn V et al. Acta Otolaryngol Suppl 1995; 520: 178–180

[160] Scherer H, Brandt U, Clarke AH et al. European vestibular experiments on the Spacelab-1 mission: 3. Caloric nystagmus in microgravity. Exp Brain Res 1986; 64: 255–263

[161] Arai Y, Yakushin SB, Dai M, Kunin M, Raphan T, Suzuki J, Cohen B. Spatial orientation of caloric nystagmus. Ann N Y Acad Sci 2002; 956: 190–204

[162] Mantokoudis G, Schubert M, Saber T. Early adaptation and compensation of clinical vestibular responses after unilateral vestibular deafferentation surgery. Otol Neurotol 2013; 35: 148–154

[163] Schmid-Priscoveanu A, Böhmer A, Obzina H et al. Caloric and search-coil head-impulse testing in patients after vestibular neuritis. J Assoc Res Otolaryngol 2001; 2: 72–78

[164] Bartolomeo M, Biboulet R, Pierre G et al. Value of the video head impulse test in assessing vestibular deficits following vestibular neuritis. Eur Arch Otorhinolaryngol 2014; 271: 681–688

[165] McCaslin DL, Jacobson GP, Bennett ML et al. Predictive properties of the video head impulse test: measures of caloric symmetry and self-report dizziness handicap. Ear Hear 2014; 35: e185–e191

[166] Rambold HA. Economic management of vertigo/dizziness disease in a county hospital: video-head-impulse test vs. caloric irrigation. Eur Arch Otorhinolaryngol 2015; 272: 2621–2628

Elektronischer Sonderdruck zur persönlichen Verwendung

[167] Blödow A, Blödow J, Bloching MB. Horizontal VOR function shows frequency dynamics in vestibular schwannoma. Eur Arch Otorhinolaryngol 2015; 272: 2143–2148

[168] Blödow A, Heinze M, Bloching MB et al. Caloric stimulation and video-head impulse testing in Ménière's disease and vestibular migraine. Acta Otolaryngol 2014; 134: 1239–1244

[169] Park HJ, Migliaccio AA, Della Santina CC et al. Search-coil head-thrust and caloric tests in Ménière's disease. Acta Otolaryngol 2005; 125: 852–857

[170] Jung J, Suh MJ, Kim SH. Discrepancies between video head impulse and caloric tests in patients with enlarged vestibular aqueduct. Laryngoscope 2016, doi:10.1002/lary.26122 [in press]

[171] van Esch BF, Nobel-Hoff GE, van Benthem PP. Determining vestibular hypofunction: start with the video-head impulse test. Eur Arch Otorhinolaryngol 2016, doi:1007/s00405-016-4055-9 [in press]

[172] Huon LK, Wang TC, Fang TY et al. Vertigo and stroke: a national database survey. Otol Neurotol 2012; 33: 1131–1135

[173] Navi BB, Kamel H, Shah MP. Rate and predictors of serious neurologic causes of dizziness in the emergency department. Mayo Clin Proc 2012; 87: 1080–1088

[174] Atzema CL, Grewal K, Lu H et al. Outcomes among patients discharged from the emergency department with a diagnosis of peripheral vertigo. Ann Neurol 2016; 79: 32–4

[175] Kerber KA, Meurer WJ, West BT et al. Dizziness presentations in U.S. emergency departments, 1995–2004. Acad Emerg Med 2008; 15: 744–750

[176] Kerber KA, Zahuranec DB, Brown DL et al. Stroke risk after nonstroke emergency department dizziness presentations: a population-based cohort study. Ann Neurol 2014; 75: 899–907

[177] Mantokoudis G, Tehrani AS, Wozniak A. VOR gain by head impulse video-oculography differentiates acute vestibular neuritis from stroke. Otol Neurotol 2015; 36: 457–465

[178] Ramaioli C, Colagiorgio P, Sağlam M et al. The effect of vestibulo-ocular reflex deficits and covert saccades on dynamic vision in opioid-induced vestibular dysfunction. PLoS One 2014; 20: e110322

[179] Jeong SH, Kim YS, Lee JH et al. Transient positive horizontal head impulse test in pregabalin intoxication. J Epilepsy Res 2015; 5: 101–103

[180] Roth TN, Weber KP, Wettstein VG. Ethanol consumption impairs vestibulo-ocular reflex function measured by the video head impulse test and dynamic visual acuity. J Vestib Res 2014; 24: 289–295

[181] Weber KP, Aw ST, Todd MJ. Horizontal head impulse test detects gentamicin vestibulotoxicity. Neurology 2009; 72: 1417–1424

[182] MacDougall HG, McGarvie LA, Halmagyi GM et al. A new saccadic indicator of peripheral vestibular function based on the video head impulse test. Neurology 2016; 87: 410–418

[183] Heuberger M, Sağlam M, Todd NS et al. Covert anti-compensatory quick eye movements during head impulses. PLoS One 2014; 14: e93086

[184] Lindeman HH. Anatomy of the otolith organs. Adv Otorhinolaryngol 1973; 20: 405–433

[185] Kingma H. Function tests of the otolith or statolith system. Curr Opin Neurol 2006; 19: 21–25

[186] Voit M. Zur Frage der Verästelung des Nervus acusticus bei den Säugetieren. Anat Anz 1907; 31: 635

[187] Carey J, Amin N. Evolutionary changes in the cochlea and labyrinth: Solving the problem of sound transmission to the balance organs of the inner ear. Anat Rec A Discov Mol Cell Evol Biol 2006; 288: 482–489

[188] Young ED, Fernández C, Goldberg JM. Responses of squirrel monkey vestibular neurons to audio-frequency sound and head vibration. Acta Otolaryngol 1977; 84: 352–360

[189] Curthoys IS, Vulovic V, Burgess AM. The response of guinea pig primary utricular and saccular irregular neurons to bone-conducted vibration (BCV) and air-conducted sound (ACS). Hear Res 2016; 331: 131–143

[190] Basta D, Todt I, Ernst A. Characterization of age-related changes in vestibular evoked myogenic potentials. J Vestib Res 2007; 17: 93–98

[191] Basta D, Todt I, Ernst A. Normative data for P1/N1-latencies of vestibular evoked myogenic potentials induced by air- or bone-conducted tone bursts. Clin Neurophysiol 2005; 116: 2216–2219

[192] Papathanasiou ES, Murofushi T, Akin FW et al. International guidelines for the clinical application of cervical vestibular evoked myogenic potentials: an expert consensus report. Clin Neurophysiol 2014; 125: 658–666

[193] Walther LE, Cebulla M. Tipps & Tricks – Vestibulär evozierte myogene Potenziale: Multifrequenzanalyse der Otolithenfunktion mittels Chirp-Stimulation. Laryngorhinootologie 2016; 95: 530–533

[194] Govender S, Cheng PY, Dennis DL et al. Electrode montage and gaze effects on ocular vestibular evoked myogenic potentials (oVEMPs). Clin Neurophysiol 2016; 127: 2846–2854

[195] Govender S, Rosengren SM, Colebatch JG. The effect of gaze direction on the ocular vestibular evoked myogenic potential produced by air-conducted sound. Clin Neurophysiol 2009; 120: 1386–1391

[196] Oh SY, Kim HJ, Kim JS. Vestibular-evoked myogenic potentials in central vestibular disorders. J Neurol 2016; 263: 210–220

[197] Walther LE, Westhofen M. Presbyvertigo-aging of otoconia and vestibular sensory cells. J Vestib Res 2007; 17: 89–92

[198] Agrawal Y, Zuniga MG, Davalos-Bichara M. Decline in semicircular canal and otolith function with age. Otol Neurotol 2012; 33: 832–839

[199] Piker EG, Jacobson GP, Burkard RF et al. Effects of age on the tuning of the cVEMP and oVEMP. Ear Hear 2013; 34: e65–e73

[200] Rosengren SM, Govender S, Colebatch JG. The relative effectiveness of different stimulus waveforms in evoking VEMPs: significance of stimulus energy and frequency. J Vestib Res 19: 33–40

[201] Rosengren SM, Todd NP, Colebatch JG. Vestibular evoked myogenic potentials evoked by brief interaural head acceleration: properties and possible origin. J Appl Physiol (1985) 2009; 107: 841–852

[202] Govender S, Dennis DL, Colebatch JG. Frequency and phase effects on cervical vestibular evoked myogenic potentials (cVEMPs) to air-conducted sound. Exp Brain Res 2016; 234: 2567–2574

[203] Rosengren SM, Kingma H. New perspectives on vestibular evoked myogenic potentials. Curr Opin Neurol 2013; 26: 74–80

[204] Sandhu JS, Low R, Rea PA et al. Altered frequency dynamics of cervical and ocular vestibular evoked myogenic potentials in patients with Ménière's disease. Otol Neurotol 2012; 33: 444–449

[205] Kim-Lee Y, Ahn JH, Kim YK et al. Tone burst vestibular evoked myogenic potentials: diagnostic criteria in patients with Ménière's disease. Acta Otolaryngol 2009; 129: 924–928

[206] Manzari L, Burgess AM, McGarvie LA et al. An indicator of probable semicircular canal dehiscence: ocular vestibular evoked myogenic potentials to high frequencies. Otolaryngol Head Neck Surg 2013; 149: 142–145

[207] Murofushi T, Ozeki H, Inoue A et al. Does migraine-associated vertigo share a common pathophysiology with Meniere's disease? Study with vestibular-evoked myogenic potential. Cephalalgia 2009; 29: 1259–1266

[208] Walther LE, Cebulla M. Tips & tricks: dynamic frequency analysis of otolith function using vestibular evoked myogenic potentials (VEMP). Laryngorhinootologie 2015; 94: 153–155

[209] Krause E, Mayerhofer A, Gürkov R et al. Effects of acoustic stimuli used for vestibular evoked myogenic potential studies on the cochlear function. Otol Neurotol 2013; 34: 1186–1192

Elektronischer Sonderdruck zur persönlichen Verwendung

[210] Colebatch JG, Rosengren SM. Safe levels of acoustic stimulation: comment on "effects of acoustic stimuli used for vestibular evoked myogenic potential studies on the cochlear function". Otol Neurotol 2014; 35: 932–934

[211] Mattingly JK, Portnuff CD, Hondorp BM et al. Sudden bilateral hearing loss after cervical and ocular vestibular evoked myogenic potentials. Otol Neurotol 2015; 36: 961–964

[212] Walther LE, Cebulla M. Band limited chirp stimulation in vestibular evoked myogenic potentials. Eur Arch Otorhinolaryngol 2016, doi:10.1007/s00405-015-3888-y [in press]

[213] Murofushi T. Clinical application of vestibular evoked myogenic potential (VEMP). Auris Nasus Larynx 2016; 43: 367–376

[214] Jacobson GP, McCaslin DL, Piker EG et al. Patterns of abnormality in cVEMP, oVEMP, and caloric tests may provide topological information about vestibular impairment. Am Acad Audiol 2011; 22: 601–611

[215] Ochi K, Ohashi T, Watanabe S. Vestibular-evoked myogenic potential in patients with unilateral vestibular neuritis: abnormal VEMP and its recovery. J Laryngol Otol 2003; 117: 104–118

[216] Walther LE, Repik I. Inferior vestibular neuritis: diagnosis using VEMP. HNO 2012; 60: 126–131

[217] Govender S, Fernando T, Dennis DL et al. Properties of 500 Hz air- and bone-conducted vestibular evoked myogenic potentials (VEMPs) in superior canal dehiscence. Clin Neurophysiol 2016; 127: 2522–2531

[218] Hunter JB, O'Connell BP, Wang J et al. Correlation of superior canal dehiscence surface area with vestibular evoked myogenic potentials, audiometric thresholds, and dizziness handicap. Otol Neurotol 2016; 37: 1104–1110

[219] Brantberg K, Verrecchia L. Testing vestibular-evoked myogenic potentials with 90-dB clicks is effective in the diagnosis of superior canal dehiscence syndrome. Audiol Neurootol 2009; 14: 54–58

[220] Lee JD, Park MK, Lee BD et al. Abnormality of cervical vestibular-evoked myogenic potentials and ocular vestibular-evoked myogenic potentials in patients with recurrent benign paroxysmal postitional vertigo. Acta Otolaryngol 2013; 133: 150–153

[221] Seo T, Saka N, Ohta S, Sakagami M et al. Detection of utricular dysfunction using ocular vestibular evoked myogenic potential in patients with benign paroxysmal positional vertigo. Neurosci Lett 2013; 550: 12–16

[222] Kim EJ, Oh SY, Kim JS et al. Persistent otolith dysfunction even after successful repositioning in benign paroxysmal positional vertigo. J Neurol Sci 2015; 358: 287–293

[223] von Brevern M, Schmidt T, Schönfeld U et al. Utrikular dysfunction in patients with benign paroxysmal positional vertigo. Otol Neurotol 2006; 27: 92–96

[224] Rauch SD, Zhou G, Kujawa SG et al. Vestibular evoked myogenic potentials show altered tuning in patients with Ménière's disease. Otol Neurotol 2004; 25: 333–338

[225] Park HJ, Lee IS, Shin JE et al. Frequency-tuning characteristics of cervical and ocular vestibular evoked myogenic potentials induced by air-conducted tone bursts. Clin Neurophysiol 2010; 121: 85–89

[226] Winters SM, Berg IT, Grolman W et al. Ocular vestibular evoked myogenic potentials: frequency tuning to air-conducted acoustic stimuli in healthy subjects and Ménière's disease. Audiol Neurootol 2012; 17: 12–19

[227] Longridge NS, Mallinson AI. A discussion of the dynamic illegible "E" test: a new method of screening for aminoglycoside vestibulotoxicity. Otolaryngol Head Neck Surg 1984; 92: 671–677

[228] Demer JL, Honrubia V, Baloh RW. Dynamic visual acuity: a test for oscillopsia and vestibulo-ocular reflex function. Am J Otol 1994; 15: 340–347

[229] Herdman SJ, Tusa RJ, Blatt P. Computerized dynamic visual acuity test in the assessment of vestibular deficits. Am J Otol 1998; 19: 790–796

[230] Vital D, Hegemann SC, Straumann D. A new dynamic visual acuity test to assess peripheral vestibular function. Arch Otolaryngol Head Neck Surg 2010; 136: 686–691

[231] Lücke K. A vibratory stimulus of 100 Hz for provoking pathological nystagmus. Z Laryngol Rhinol Otol 1973; 52: 716–720

[232] Hamann KF, Schuster EM. Vibration-induced nystagmus – A sign of unilateral vestibular deficit. ORL J Otorhinolaryngol Relat Spec 1999; 61: 74–79

[233] Koo JW, Kim JS, Hong SK. Vibration-induced nystagmus after acute peripheral vestibular loss: comparative study with other vestibule-ocular reflex tests in the yaw plane. Otol Neurotol 2011; 32: 466–471

[234] Perez N. Vibration induced nystagmus in normal subjects and in patients with dizziness. A videonystagmography study. Rev Laryngol Otol Rhinol (Bord) 2003; 124: 85–90

[235] Dumas G, Perrin P, Schmerber S. Nystagmus induced by high frequency vibrations of the skull in total unilateral peripheral vestibular lesions. Acta Otolaryngol 2008; 128: 255–262

[236] Clarke AH. Laboratory testing of the vestibular system. Curr Opin Otolaryngol Head Neck Surg 2010; 18: 425–430

[237] Nakashima T, Naganawa S, Suguira M et al. Visualization of endolymphatic hydrops in patients with Meniere's disease. Laryngoscope 2007; 117: 415–420

[238] Nakashima T, Naganawa S, Teranishi M et al. Endolymphatic hydrops revealed by intravenous gadolinium injection in patients with Ménière's disease. Acta Otolaryngol 2010; 130: 338–343

[239] Fukuoka H, Tsukada K, Miyagawa M et al. Semi-quantitative evaluation of endolymphatic hydrops by bilateral intratympanic gadolinium-based contrast agent (GBCA) administration with MRI for Meniere's disease. Acta Otolaryngol 2010; 130: 10–16

[240] Ziylan F, Smeeing DP, Stegeman I et al. Click stimulus electrocochleography versus MRI with intratympanic contrast in Ménière's disease: a systematic review. Otol Neurotol 2016; 37: 421–427

[241] Jerin C, Krause E, Ertl-Wagner B. Longitudinal assessment of endolymphatic hydrops with contrast-enhanced magnetic resonance imaging of the labyrinth. Otol Neurotol 2014; 35: 880–883

[242] Dieterich M, Eckhardt-Henn A. Neurologische und somatoforme Schwindelsyndrome. Nervenarzt 2004; 75: 281–302

[243] Schmid G, Henningsen P, Dieterich M. Psychotherapy in dizziness: a systematic review. J Neurol Neurosurg Psychiatry 2011; 82: 601–606

[244] Eckhardt-Henn A, Best C, Bense S et al. Psychiatric comorbidity in different organic vertigo syndromes. J Neurol 2008; 255: 420–428

[245] International Headache Society Classification Subcommittee. The international classification of headache disorders. 3rd edition (beta version). Cephalalgia 2013; 33: 629–808

[246] Lempert T, Olesen J, Furman J et al. Vestibular migraine: diagnostic criteria. J Vestib Res 2012; 22: 167–172

[247] Lempert T. Vestibular migraine. Semin Neurol 2013; 33: 212–218

[248] Lempert T, Olesen J, Furman J et al. Vestibular migraine: diagnostic criteria: consensus document of the Bárány Society and the International Headache Society. Nervenarzt 2013; 84: 511–516

[249] Dieterich M, Obermann M, Celebisoy N. Vestibular migraine: the most frequent entity of episodic vertigo. J Neurol 2016; 263: S82–89

[250] Jannetta PJ, Møller MB, Møller AR. Disabling positional. Vertigo. N Engl J Med 1984; 310: 1700–1705

[251] Hüfner K, Barresi D, Glaser M et al. Vestibular paroxysmia: diagnostic features and medical treatment. Neurology 2008; 71: 1006–1014

[252] Hülse M, Partsch CJ, Wolff HD. The acute cervical vertigo under otologic and osteopathic view. Laryngol Rhinol Otol (Stuttg) 1975; 19: 175–179

[253] Hülse M, Hölzl M. Vestibulospinal reactions in cervicogenic disequilibrium. Cervicogenic imbalance. HNO 2000; 48: 295–301

Elektronischer Sonderdruck zur persönlichen Verwendung

[254] Hölzl M, Gabel P, Weikert S. Influence of different head-trunk positions to the upbeat-nystagmus. Laryngorhinootologie 2009; 88: 92–100

[255] L'Heureux-Lebeau B, Godbout A, Berbiche D et al. Evaluation of paraclinical tests in the diagnosis of cervicogenic dizziness. Otol Neurotol 2014; 35: 1858–1865

[256] Feldmann H, Brusis T. Das Gutachten des Hals-Nasen-Ohrenarztes. 7. überarbeitete Auflage. Thieme-Verlag Stuttgart; 2012

[257] Walther LE, Brusis T. Of the expert office: expert evaluation of benign paroxysmal positional vertigo (BPPV) to current criteria. Laryngorhinootologie 2012; 91: 36–39

[258] Stoll W. Expert assessment of Menière's disease. Laryngol Rhinol Otol (Stuttg) 1988; 67: 465–468

[259] Stoll W. Die Begutachtung vestibulärer Störungen. Laryngol Rhinol Oto 1979; 58: 509–525

[260] Stoll W. Untersuchungsmethoden zur Objektivierung und Begutachtung vestibulärer Störungen. Neurol 1982; 9: 121–125

[261] Stoll M, Stoll W. Ein Plädoyer für MdE-Tabellen. Sozialgerichtsbarkeit 1984; 31: 515–518

[262] Stoll W. Das neurootologische Gutachten. Interdisziplinäre Begutachtung von Schwindel und neurootologischen Funktionsstörungen. Thieme-Verlag Stuttgart; New York: 2002

[263] Patel M, Arshad Q, Roberts RE. Chronic symptoms after vestibular neuritis and the high-velocity vestibulo-ocular reflex. Otol Neurotol 2016; 37: 179–184

[264] McCaslin DL, Jacobson GP, Grantham SL et al. The influence of unilateral saccular impairment on functional balance performance and self-report dizziness. J Am Acad Audiol 2011; 22: 542–549

[265] Piker EG, Kaylie DM, Garrison D et al. Hospital anxiety and depression Scale: factor structure, internal consistency and convergent validity in Patients with dizziness. Audiol Neurootol 2015; 20: 394–399

Elektronischer Sonderdruck zur persönlichen Verwendung